



Οργάνωση:
ΕΛΛΗΝΙΚΗ ΕΤΑΙΡΕΙΑ
ΠΑΘΟΛΟΓΙΚΗΣ ΑΝΑΤΟΜΙΚΗΣ

16^ο

ΠΑΝΕΛΛΗΝΙΟ ΣΥΝΕΔΡΙΟ
ΠΑΘΟΛΟΓΙΚΗΣ ΑΝΑΤΟΜΙΚΗΣ
Εστιάζοντας στη θεραπεία
των ασθενών

13-16 | ΙΟΥΝΙΟΥ | 2018

Ξενοδοχείο Makedonia Palace

Θεσσαλονίκη

Υπό την Αιγίδα των:

Υπουργείου Υγείας

4^{ης} Υγειονομικής Περιφέρειας

Μακεδονίας και Θράκης

Ιατρικού Συλλόγου Θεσσαλονίκης

Ιατρικής Εταιρείας Θεσσαλονίκης

Αριστοτελείου Πανεπιστημίου Θεσσαλονίκης

Ιατρικής Σχολής Α.Π.Θ.

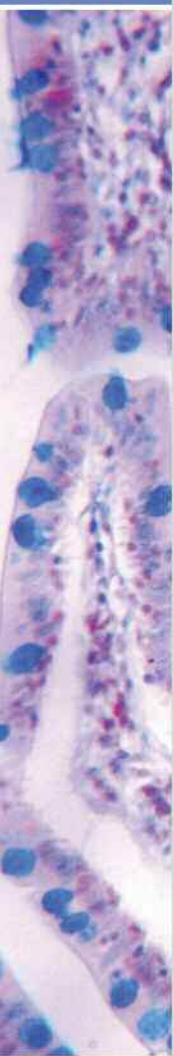Δήμου Θεσσαλονίκης

Χορηγούνται 25 μόρια συνεχιζόμενης Ιατρικής Εκπαίδευσης

Επιστημονικό Πρόγραμμα

16^ο

ΠΑΝΕΛΛΗΝΙΟ ΣΥΝΕΔΡΙΟ
ΠΑΘΟΛΟΓΙΚΗΣ ΑΝΑΤΟΜΙΚΗΣ



16^ο Πανελλήνιο Συνέδριο Παθολογικής Ανατομικής

13-16 Ιουνίου 2018

Επιστημονικό Πρόγραμμα

Υπό την Αιγίδα των:

Υπουργείου Υγείας

4^{ης} Υγειονομικής Περιφέρειας
Μακεδονίας και Θράκης

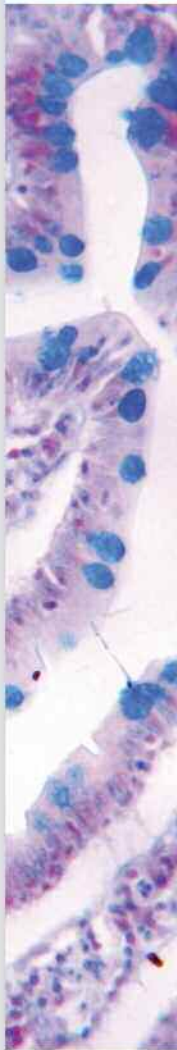Ιατρικού Συλλόγου Θεσσαλονίκης

Ιατρικής Εταιρείας Θεσσαλονίκης

Αριστοτελείου Πανεπιστημίου Θεσσαλονίκης

Ιατρικής Σχολής Α.Π.Θ.

Δήμου Θεσσαλονίκης



Επιτροπές

Επίτιμη Πρόεδρος:

Ε. Βρεττού

Οργανωτική Επιτροπή
Διοικητικό Συμβούλιο

Πρόεδρος	Α. Μπατιστάτου
Αντιπρόεδρος	Ε. Ν. Σταθόπουλος
Γενική Γραμματέας	Κ. Πατσιαούρα
Υπεύθυνη Οικονομικών	Γ. Καφίρη
Ειδική Γραμματέας	Π. Αραπαντώνη-Δαδιώτη
Μέλη	Α. Ζήζη Ε. Πατσέα

Τοπική Οργανωτική Επιτροπή

Πρόεδρος:	Π. Χυτίρογλου
Μέλη:	Ι. Βενιζέλος Ι. Ευστρατίου Ε. Ελευθεριάδης Α. Καμάς Γ. Καραγιαννοπούλου Α. Κιζιρίδου Ι. Κωστόπουλος Σ. Παπαεμμανουήλ Α. Παπανικολάου Φ. Πατακιούτα Β. Τζιούφα Χ. Τσομπανίδου

Επιστημονική Επιτροπή

Επιστημονική Επιτροπή ΕΕΠΑ

Συντονιστής:	Λ. Κακλαμάνης
Μέλη:	Ε. Γιαννικάκη Β. Ζολώτα Τ. Κολέτσα Π. Κορκολοπούλου Κ. Μπαρμπάτη Ο. Τζαίδα

Συντονιστές Επιστημονικών Ομάδων

Ν. Βλαδήκα	Ε. Θυμαρά	Α. Κωνσταντινίδου	Δ. Μπούκλας
Κ. Γούλα	Μ. Ιωάννου	Γ. Λιάπης	Α. Νικολαΐδου
Β. Δαμάσκου	Δ. Κανάκης	Κ. Μανωλιδάκη	Α. Νόννη
Κ. Διαμαντοπούλου	Ε. Κατσίκη	Λ. Μαρίνος	Ν. Παστέλλη
Α. Ζιώγα	Ε. Κουρέα	Σ. Μηλιάς	Α. Σουρλά
Σ. Θεοχάρης	Ν. Κουφόπουλος	Μ. Μπόμπος	Μ. Χόρτη

Χαιρετισμός

16^ο

ΠΑΝΕΛΛΗΝΙΟ ΣΥΝΕΔΡΙΟ
ΠΑΘΟΛΟΓΙΚΗΣ ΑΝΑΤΟΜΙΚΗΣ

Αγαπητοί συνάδελφοι και φίλοι,

Το 16^ο Πανελλήνιο Συνέδριο Παθολογικής Ανατομικής, με την εμβληματική φράση «Εστιάζοντας στη θεραπεία των ασθενών», έχει στόχο όχι μόνον τη συνεχιζόμενη εκπαίδευση των Ελλήνων Παθολογοανατόμων, αλλά και την κατοχύρωση της σημαντικής προσφοράς μας στην ιατρική φροντίδα του ασθενούς.

Ο Παθολογοανατόμος σήμερα καλείται να αντεπεξέλθει στον δύσκολο και επιτελικό ρόλο του, ως ο επιστήμονας-ιατρός που βρίσκεται πίσω από την θεραπεία του ασθενούς. Η δύναμη μας πηγάζει από τη βαθιά γνώση της παθογένειας της νόσου και την αποστολή μας, που είναι η διάγνωση, η πρόγνωση της νόσου και η πρόβλεψη της απάντησης στη θεραπεία, μέσω μορφομοριακών μελετών των ιστών, των κυττάρων και των παραγώγων τους. Έτσι, η συνεισφορά μας γίνεται σημαντική στην κλινική αντιμετώπιση του ασθενούς.

Στο Συνέδριο παρουσιάζονται σημαντικές νεότερες εξελίξεις σε πεδία της ειδικότητάς μας, τόσο ανά όργανο όσο και σφαιρικά, από ομιλητές που διαθέτουν τα εχέγγυα για έγκυρη και ακριβή ενημέρωση. Περιλαμβάνονται ενότητες σχετικά με θέματα μοριακής παθολογικής ανατομικής, μοριακής παθογένειας νόσων, ποιότητας και ορθής λειτουργίας του Παθολογοανατομικού Εργαστηρίου, καθώς και νεότερα δεδομένα για την ιστογένεση και τη διάγνωση παθολογικών οντοτήτων ανά όργανο. Οι διακεκρμένοι ομιλητές από άλλες χώρες, οι οποίοι είναι περισσότεροι από δέκα, τιμούν το Συνέδριο μας, αποτελώντας ταυτόχρονα απόδειξη της αναγνωρισιμότητας των Ελλήνων Παθολογοανατόμων στη διεθνή ιατρική κοινότητα.

Οι πρώτες ενότητες του Συνεδρίου είναι αφιερωμένες στους ειδικευόμενους και στους νέους Παθολογοανατόμους ιατρούς, οι οποίοι στο 16^ο Συνέδριο συμμετέχουν εντυπωσιακά, τόσο με προφορικές παρουσιάσεις, όσο και με αναρτημένες ανακοινώσεις. Η κατάρτισή τους, η ενέργεια και ο ενθουσιασμός τους για την Παθολογική Ανατομική εγγυώνται το μέλλον της ειδικότητάς μας.

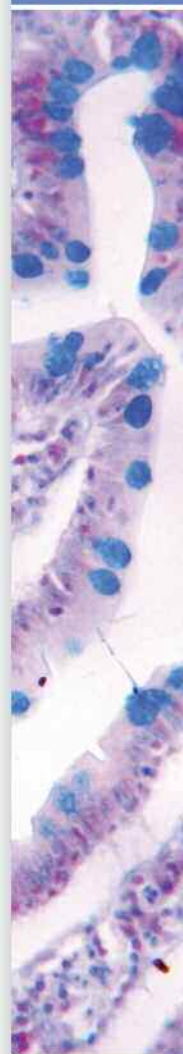Σας καλωσορίζουμε στη Θεσσαλονίκη, την όμορφη ιστορική πόλη που συνιστά αδιαμφισβήτητο κόμβο συνάντησης πολιτισμών, για να ισχυροποιηθούμε ως Παθολογοανατόμοι, τόσο ατομικά, όσο και συλλογικά, μέσω της επικαιροποίησης των γνώσεων μας, της ανταλλαγής απόψεων και της διαμόρφωσης κοινής συνείδησης ότι εμείς αποτελούμε τον καθοριστικό διαγνωστικό/πρόγνωστικό/προβλεπτικό κόμβο συνάντησης των θεραπευτικών προσεγγίσεων του ασθενούς.

Η Πρόεδρος της
Οργανωτικής Επιτροπής

Ο Πρόεδρος της
Τοπικής Οργανωτικής Επιτροπής

Καθηγήτρια Α. Μπατισιάτου

Καθηγητής Π. Χυτίρογλου



Γενικές Πληροφορίες

Οργάνωση

Ελληνική Εταιρεία Παθολογικής Ανατομικής
Λεωφ. Δημοκρατίας 67, 15451 Ν. Ψυχικό • τηλ. 2106725532 • fax 2106725571
email: helpath@otenet.gr • website: www.pathology.gr
Υπεύθυνη Γραμματείας: Χαρά Μαυρομμάτη

Ημερομηνία & Τόπος διεξαγωγής

13-16 Ιουνίου 2018
Ξενοδοχείο **MAKEDONIA PALACE**
Λεωφ. Μεγάλου Αλεξάνδρου 2, Θεσσαλονίκη
Τηλ.: 2310 897197

Πιστοποίηση

Το Συνέδριο αξιολογείται με 25 μόρια Συνεχιζόμενης Ιατρικής Εκπαίδευσης (CME - CPD Credits) που χορηγούνται από τον Πανελλήνιο Ιατρικό Σύλλογο (Π.Ι.Σ.). Βάσει της τελευταίας εγκυκλίου του ΕΟΦ, θα υπάρχει σύστημα καταμέτρησης του χρόνου παρακολούθησης. Με τη λήξη του συνεδρίου θα δίνεται το πιστοποιητικό σε όσους έχουν παρακολουθήσει τουλάχιστον 60% των συνολικών ωρών του προγράμματος. Ο αριθμός Μορίων Συνεχιζόμενης Ιατρικής Εκπαίδευσης (CME-CPD) που θα χορηγηθούν στους Συνέδρους, θα υπολογιστεί βάσει του χρόνου παρακολούθησης.

Γλώσσα

Η επίσημη γλώσσα του Συνεδρίου θα είναι η Ελληνική

Γραμματεία Συνεδρίου



Events & Travel Solutions

E.T.S. Events & Travel Solutions A.E.

Ελ.Βενιζέλου154, 17122Ν. Σμύρνη, Τηλ.: 210-98 80 032, Φαξ: 210-98 81 303
E-mail: ets@otenet.gr, ets@events.gr, Website: www.events.gr

Το Συνέδριο τελεί υπό την Αιγίδα των

4^{ης} Υγειονομικής Περιφέρειας
Μακεδονίας και Θράκης
Ιατρικού Συλλόγου Θεσσαλονίκης
Ιατρικής Εταιρείας Θεσσαλονίκης
Αριστοτελείου Πανεπιστημίου Θεσσαλονίκης
Ιατρικής Σχολής Α.Π.Θ.
Δήμου Θεσσαλονίκης

13.30-15.00 **Στρογγυλή Τράπεζα****Βήμα στους ειδικευόμενους και νέους γιατρούς**

Προεδρείο: Ζήζη Α., Πατακιούτα Φ.

ΕΑ01. ΜΗΝΙΓΓΟΘΗΛΙΑΚΟΥ ΤΥΠΟΥ ΟΖΙΔΙΑ ΤΟΥ ΠΝΕΥΜΟΝΑ**Σ. Σωτηρίου, Κ. Ζαραμπούκα, Τ. Κολέτσα, Π. Χυτίρογλου**

Εργαστήριο Γενικής Παθολογίας και Παθολογικής Ανατομικής, Τμήμα Ιατρικής, Α.Π.Θ.

ΕΑ02. ΑΤΥΠΟ ΠΟΛΥΠΟΕΙΔΕΣ ΑΔΕΝΟΜΥΩΜΑ ΜΗΤΡΑΣ. ΠΑΡΟΥΣΙΑΣΗ ΠΕΡΙΣΤΑΤΙΚΟΥ ΚΑΙ ΑΝΑΣΚΟΠΗΣΗ ΒΙΒΛΙΟΓΡΑΦΙΑΣ**Ε. Μούστου, Ε. Λάππα, Ε. Καλαποθαράκου, Γ. Δατσέρη, Μ. Παπαδάκης**

Παθολοανατομικό Εργαστήριο, Πανεπιστημιακό Γενικό Νοσοκομείο Ηρακλείου

ΕΑ03. ΚΕΝΤΡΙΚΟ ΝΕΥΡΟΚΥΤΤΩΜΑ: ΠΑΡΟΥΣΙΑΣΗ ΠΕΡΙΣΤΑΤΙΚΟΥ**Δ. Παπαγιαννοπούλου¹, Ε. Σιάτρα¹, Ε. Σαμαράς², Ν. Παπακωνσταντίνου¹**¹ Παθολογοανατόμος, Ερρίκος Ντυνάν Hospital Center² Νευροχειρουργός, Ερρίκος Ντυνάν Hospital Center**ΕΑ04. ΕΝΔΟΠΟΡΙΚΟ ΘΗΛΩΔΕΣ ΝΕΟΠΛΑΣΜΑ ΗΠΑΤΟΣ. ΠΑΡΟΥΣΙΑΣΗ ΕΝΟΣ ΠΕΡΙΣΤΑΤΙΚΟΥ ΚΑΙ ΑΝΑΣΚΟΠΗΣΗ ΤΗΣ ΒΙΒΛΙΟΓΡΑΦΙΑΣ****Ε. Χλιάρα, Γ. Δατσέρη, Ε. Μούστου, Κ. Χριστοφίδης, Μ. Τζαρδή**

Παθολοανατομικό Εργαστήριο, Πανεπιστημιακό Γενικό Νοσοκομείο Ηρακλείου

ΕΑ05. ΚΑΡΚΙΝΟΣΑΡΚΩΜΑ ΜΗΤΡΑΣ: ΠΑΡΟΥΣΙΑΣΗ ΠΕΡΙΣΤΑΤΙΚΟΥ**Κ. Παπαρίζου¹, Π. Αρουκάτος¹, Γ. Βανδώρος¹, Ε. Κουρέα²**¹ Γενικό Νοσοκομείο Πατρών «Αγ. Ανδρέας», Εργαστήριο Παθολογικής Ανατομικής² Περιφερειακό Πανεπιστημιακό Νοσοκομείο Πατρών, Εργαστήριο Παθολογικής Ανατομικής**ΕΑ06. ΜΥΟΪΝΟΒΛΑΣΤΙΚΟ ΣΑΡΚΩΜΑ ΓΛΩΣΣΑΣ****Γ. Πανσεληνάς, Ε. Παζαρή, Σ. Περβανά, Ο. Μπατσή, Ι. Ευστρατίου**

Παθολογοανατομικό Εργαστήριο Γενικό Νοσοκομείο Θεσσαλονίκης Παπαγεωργίου

ΕΑ07. ΤΟ ΝΕΑΝΙΚΟ ΞΑΝΘΟΚΟΚΚΙΩΜΑ (ΝΞΚ) ΣΤΑ ΠΑΙΔΙΑ**Γ. Μητροπούλου¹, Α. Πατερέλη¹, Ν. Τεπελένης¹, Μ. Τσέλλου¹, Γ. Αυγερινού², Β.****Παπαδάκης³, Σ. Πολυχρονοπούλου³, Κ. Στεφανάκη¹**¹ Γ.Ν.Π.Α. «Η Αγία Σοφία» Παθολογοανατομικό Τμήμα² Γ.Ν.Π.Α. «Η Αγία Σοφία» Ογκολογική Αιματολογική Μονάδα 1^η Παιδιατρική Κλινική ΕΚΠΑ³ Γ.Ν.Π.Α. «Η Αγία Σοφία» Τμήμα Παιδιατρικής Αιματολογίας Ογκολογίας**ΕΑ08. ΛΕΜΦΩΜΑ BURKITT ΜΙΜΟΥΜΕΝΟ ΟΞΕΙΑ ΠΥΕΛΙΚΗ ΦΛΕΓΜΟΝΗ****Α.Ι. Ιερωνυμάκη¹, Α. Τσαβαρή¹, Γ. Γαλανόπουλος¹, Κ. Κούλια¹, Μ. Μαντζαρίδου²,****Κ. Μανωλουδάκη¹**¹ Παθολογοανατομικό Εργαστήριο, Γενικό Νοσοκομείο Πειραιά «Τζάνειο»² Γυναικολογική Κλινική, Γενικό Νοσοκομείο Πειραιά «Τζάνειο»**ΕΑ09. ΔΙΑΧΥΤΟ ΓΛΟΙΩΜΑ ΜΕΣΗΣ ΓΡΑΜΜΗΣ ΜΕ ΜΕΤΑΛΛΑΞΗ H3.3 K27M****Γ. Κυριακόπουλος, Χ. Μασαούτης, Δ. Σαμπαζιώτης, Α. Παρασκευάς, Θ. Αργυράκος**

Παθολογοανατομικό Εργαστήριο, Νοσοκομείο «Ο Ευαγγελισμός»

ΕΑ10. ΣΥΝΘΕΤΗ ΜΕΤΑΠΛΑΣΤΙΚΗ ΒΛΕΝΝΩΔΗΣ ΕΞΕΡΓΑΣΙΑ ΕΝΔΟΜΗΤΡΙΟΥ ΣΕ ΥΛΙΚΟ ΑΠΟΞΕΣΗΣ ΚΑΙ Η ΣΥΣΧΕΤΙΣΗ ΤΗΣ ΜΕ ΠΑΡΟΥΣΙΑ LOW-GRADE**ΑΔΕΝΟΚΑΡΚΙΝΩΜΑΤΟΣ ΕΝΔΟΜΗΤΡΙΟΥ: ΠΑΡΟΥΣΙΑΣΗ ΠΕΡΙΣΤΑΤΙΚΟΥ ΜΕ ΑΝΑΦΟΡΑ ΣΤΗ ΒΙΒΛΙΟΓΡΑΦΙΑ****Μ. Παπαζιάν¹, Ι. Ιερωνυμάκη², Ν. Νόβοκοιτις³, Ν. Ακρίβος¹**¹ Ρέα Μαιευτική Γυναικολογική Κλινική² ΕΑΝΠ Μεταξά³ Θριάσιο Γενικό Νοσοκομείο Ελευσίνας

15.00-15.30

Διάλεξη**Κομβικά σημεία στην επίλυση διαγνωστικών προβλημάτων ουρογεννητικής νεοπλασματικής ιστοπαθολογίας***Ομάδα Ουροποιητικού Συστήματος
Λάζαρης Α. Χ.*

Προεδρείο: Ελευθεριάδης Ε., Παπανικολάου Α.

15.30-17.00

Στρογγυλή Τράπεζα**Από την μικροσκοπική εξέταση στην ιστολογική διάγνωση:
Η καθημέρα παθολογοανατομική πράξη***Πανεπιστήμιο Ιωαννίνων*

Προεδρείο: Πατσιαούρα Κ., Πετράκη Κ., Στεφάνου Δ.

Ενδοτορικές αλλοιώσεις μαστού

Καμηνά Σ.

Εξαρτηματικά νεοπλάσματα δέρματος

Ζιώγα Α.

Γαστρίτιδες

Γούσια Α.

Κολίτιδες

Μπατιστάτου Α.

17.00-17.30

Διάλειμμα

17.30-18.00

Δορυφορική Διάλεξη

Antisel

Oncomine from Thermo Fisher Scientific: Με ασφάλεια και συνέπεια στο δρόμο προς την θεραπευτική εξατομίκευση

Λιλάκος Κ.

Προεδρείο: Ζήζη Α., Κωτούλα Β.

18.00-19.30

Στρογγυλή Τράπεζα**Η ιστοπαθολογική τυποποίηση των παθήσεων του πλακούντα με τα “κριτήρια του Amsterdam” στην κλινική πράξη***Ομάδα Παιδιατρικής – Περιγεννητικής*

Προεδρείο: Αγγελίδου Σ., Κωνσταντινίδου Α., Λαμπροπούλου Μ.

Η σημασία της ιστοπαθολογικής τυποποίησης των παθήσεων του πλακούντα για τον κλινικό γιατρό

Σωτηριάδης Α.

Διαταραχή της μητροπλακουντιακής κυκλοφορίας

Κωνσταντινίδου Α.

Fetal placental malperfusion

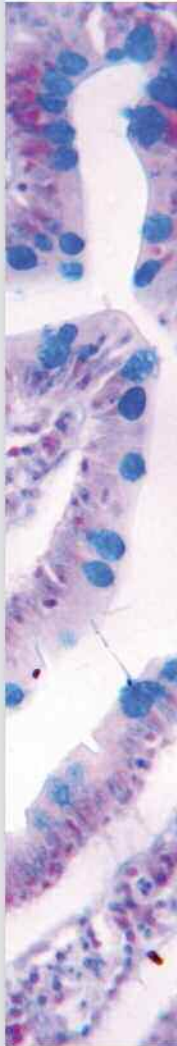Cox P.

Φλεγμονώδεις παθήσεις του πλακούντα

Αγγελίδου Σ.

Διαταραχές της ωρίμανσης. Καθυστερημένη ωρίμανση χοριακών λαχνών

Μαρνερίδης Α.

Συζήτηση

19.30-21.00

Στρογγυλή Τράπεζα**Καρκίνωμα μαστού και προεγχειρητική (εισαγωγική) χημειοθεραπεία***Ομάδα Μαστού*

Προεδρείο: Βλαδήκα Ν., Κουρέα Ε., Νόννη Α.

Προεγχειρητική χημειοθεραπεία σε καρκίνο του μαστού: Ενδείξεις, θεραπευτικά σχήματα, παρακολούθηση ανταπόκρισης στη θεραπεία

Λάλλα Ε.

Χειρουργική προσέγγιση μετά την προεγχειρητική χημειοθεραπεία Ιωσηφίδου Ρ.**Ιστοπαθολογική εκτίμηση του παρασκευάσματος μετά την προεγχειρητική χημειοθεραπεία**

Τζαΐδα Ο.

Προβλεπτικοί και προγνωστικοί ιστοικοί βιοδείκτες πριν και μετά την προεγχειρητική χημειοθεραπεία

Ξηρού Π.

21:00**Τελετή Έναρξης**

21.15-21.45

Εναρκτήρια Διάλεξη**Η Ελληνική γλώσσα στην παγκόσμια παθολογοανατομική ορολογία Φιλιππίδης Θ.**

Προεδρείο: Βρεττού Ε., Μπατιστάτου Α.

Αίθουσα Αμφιτρώων Ι

15.00-16.30

Στρογγυλή Τράπεζα**Ανάπτυξη/παρουσίαση ορισμένου αριθμού περιστατικών με τη μορφή μικρού (mini) ογκολογικού συμβουλίου***Ομάδα Πνεύμονος - Θώρακος*

Προεδρείο: Κοντακιώτης Θ., Παπαεμμανουήλ Σ., Παστέλλη Ν.

Καραΐσκος Θ.

Σπυράτος Δ.

Τριγγίδου Ρ.

Χέβα Α.

Καμπέρης Ε.

16.30-17.00

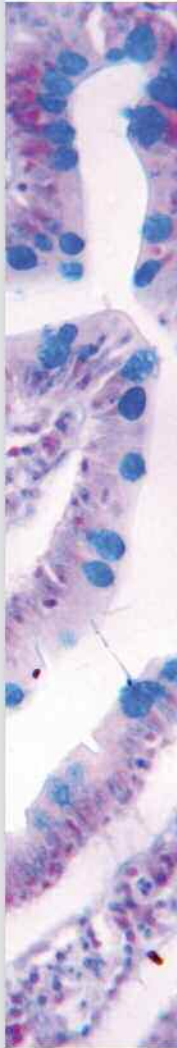Διάλεξη**Λεμφώματα του δέρματος: νεότερα δεδομένα και πρακτική εφαρμογή τους. Η ελληνική εμπειρία από τη συμμετοχή σε διεθνείς ομάδες εργασίας***Γ.Ν.Α. "Ο Ευαγγελισμός" - Αιμοπαθολογοανατομικό Εργαστήριο Μαρίνος Λ.*

Προεδρείο: Ανδρουλάκη Α., Κορκολοπούλου Π., Παντελιδάκη Α.

17.00-17.30**Διάλειμμα**

- 18.00-19.30 **Σεμινάριο Ενδιαφερόντων Περιστατικών**
Ειδικό υπότυπο όγκων ουροποιητικού συστήματος και γεννητικού συστήματος άρρενος
Ομάδα Ουροποιητικού Συστήματος
 Προεδρείο: Κουφόπουλος Ν., Λιάπης Γ., Μπόμπος Μ.
- 1° Περιστατικό**
 Πουλούδη Δ., Λιάπης Γ.
- 2° Περιστατικό**
 Λιακέα Α., Λιάπης Γ.
- 3° Περιστατικό**
 Μηλιώνης Β.
- 4° Περιστατικό**
 Κουφόπουλος Ν.
- 5° Περιστατικό**
 Μπάλιου Ε.
- 6° Περιστατικό**
 Γαλίδης Ε., Νικολαΐδου Α.
- 7° Περιστατικό**
 Μιχαλοπούλου –Μανωλούτσιου Η., Μπόμπος Μ.
- 8° Περιστατικό**
 Τζιγκαλίδης Θ.
- 9° Περιστατικό**
 Μαυροπούλου Σ.

- 19.30-21.00 **Σεμινάριο Ενδιαφερόντων Περιστατικών**
Μεσεγχυματογενείς όγκοι του ΓΕΣ
Ομάδα Πεπτικού Συστήματος
 Προεδρείο: Κατσίκη Ε., Μπούκλας Δ., Σουρλά Α.
- 1° Περιστατικό**
 Μηλιάς Σ.
- 2° Περιστατικό**
 Τάτσιου Ζ.
- 3° Περιστατικό**
 Φωτιάδου Α.
- 4° Περιστατικό**
 Γερασιμίδου Δ.
- 5° Περιστατικό**
 Καμάς Α.
- 6° Περιστατικό**
 Μαυροπούλου Σ.



08.30-09.30 **Ελεύθερες Ανακοινώσεις**
Προεδρείο: Αμπλιανίτης Ι., Μητσέλου Α., Φεριτσεάν Α.

Γυναικολογικό Σύστημα

ΕΑ11. ΕΚΦΡΑΣΗ ΤΗΣ PD-L1 ΣΤΟΝ ΝΕΟΠΛΑΣΜΑΤΙΚΟ ΙΣΤΟ ΚΑΙ ΣΤΟ ΠΛΑΣΜΑ ΤΩΝ ΑΣΘΕΝΩΝ ΜΕ ΟΡΩΔΕΣ ΑΔΕΝΟΚΑΡΚΙΝΩΜΑ ΤΩΝ ΩΘΗΚΩΝ
Α. Γιατρομανωλάκη¹, Ε. Κοντομανώλης², Μ. Σωτηροπούλου³, Α. Μητράκας⁴, Σ. Πουλιλιού⁴, Μ.Ι. Κουκουράκης⁴

¹Εργαστήριο Παθολογικής Ανατομικής, Δημοκρίτειο Πανεπιστήμιο Θράκης, Αλεξανδρούπολη

²Κλινική Μαιευτικής και Γυναικολογίας Δημοκρίτειο Πανεπιστήμιο Θράκης, Αλεξανδρούπολη

³Εργαστήριο Παθολογικής Ανατομικής, Γενικό Νοσοκομείο Αλεξάνδρα, Αθήνα

⁴Κλινική Ακτινοθεραπευτικής Ογκολογίας, Δημοκρίτειο Πανεπιστήμιο Θράκης, Αλεξανδρούπολη

ΕΑ12. ΜΕΛΕΤΗ ΤΗΣ ΒΙΟΛΟΓΙΚΗΣ ΣΥΜΠΕΡΙΦΟΡΑΣ ΤΟΥ ΜΙΚΡΟΘΗΛΩΔΟΥΣ ΠΡΟΤΥΠΟΥ ΑΝΑΠΤΥΞΗΣ ΤΩΝ ΟΡΙΑΚΩΝ ΟΡΩΔΩΝ ΟΓΚΩΝ ΤΗΣ ΩΘΗΚΗΣ
Δ. Χρυσανθάκης¹, Τ. Δουλιγέρης¹, Ε. Μεσσήνη¹, Π. Γιάννου¹, Θ. Γαβρεσέα¹, Θ. Πανοσκάτσης², Κ. Παυλάκη¹

¹Παθολογοανατομικό εργαστήριο, Νοσοκομείο «Ιασώ», Μαρούσι, Αθήνα

²Τμήμα Γυναικολογικής Ογκολογίας, Νοσοκομείο «Ιασώ», Μαρούσι, Αθήνα

Ουροποιητικό Σύστημα

ΕΑ13. ΣΥΣΧΕΤΙΣΗ ΤΟΥ ΠΡΟΤΥΠΟΥ ΑΝΑΠΤΥΞΗΣ ΤΟΥ ΠΡΩΤΟΠΑΘΟΥΣ ΚΑΙ ΤΟΥ ΜΕΤΑΣΤΑΤΙΚΟΥ ΚΑΡΚΙΝΩΜΑΤΟΣ ΠΡΟΣΤΑΤΗ ΜΕ ΠΑΘΟΛΟΓΟΑΝΑΤΟΜΙΚΕΣ ΚΑΙ ΠΡΟΓΝΩΣΤΙΚΕΣ ΠΑΡΑΜΕΤΡΟΥΣ

Β. Τζελέπη, Σ. Λογοθέτη, Σ. Κοντογιάννης, Π. Περιμένης, Β. Ζολώτα, Μ. Μελαχροινού
Τμήμα Ιατρικής, Πανεπιστήμιο Πατρών

ΕΑ14. Η ΕΚΦΡΑΣΗ ΤΟΥ ΕΝΖΥΜΟΥ CYP17A1 ΣΤΟ ΑΔΕΝΟΚΑΡΚΙΝΩΜΑ ΤΟΥ ΠΡΟΣΤΑΤΗ ΑΔΕΝΑ

Α. Γιατρομανωλάκη¹, Β. Φασουλάκη², Δ. Καλαμίδα², Α. Μητράκας², Μ.Ι. Κουκουράκης²

¹Εργαστήριο Παθολογικής Ανατομικής, Δημοκρίτειο Πανεπιστήμιο Θράκης, Αλεξανδρούπολη

²Κλινική Ακτινοθεραπευτικής Ογκολογίας, Δημοκρίτειο Πανεπιστήμιο Θράκης, Αλεξανδρούπολη

ΕΑ15. ΝΟΣΟΣ ΕΝΑΠΟΘΕΣΗΣ ΜΟΝΟΚΛΩΝΙΚΗΣ ΑΝΟΣΟΣΦΑΙΡΙΝΗΣ IgG3κ. Ο ΡΟΛΟΣ ΤΗΣ ΝΕΦΡΙΚΗΣ ΒΙΩΣΙΑΣ ΚΑΙ ΚΛΙΝΙΚΑ ΕΠΑΚΟΛΟΥΘΑ

Χ. Γακιοπούλου¹, Κ. Στυλιανού², Σ. Χαβάκη³, Δ. Πουλουδή¹, Α. Στόφας¹, Ε. Φουρτζιάλα¹, Β. Γοργούλης³, Ε. Πατσούρης¹, Ε. Δαφνής², Η. Renske⁴

¹Α' Εργαστήριο Παθολογικής Ανατομικής, Ιατρική Σχολή, Εθνικό και Καποδιστριακό Πανεπιστήμιο Αθηνών

²Νεφρολογική Κλινική, Πανεπιστημιακό Νοσοκομείο Ηρακλείου, Κρήτη

³Εργαστήριο Ιστολογίας-Εμβρυολογίας, Ιατρική Σχολή, Εθνικό και Καποδιστριακό Πανεπιστήμιο Αθηνών

⁴Renal Pathology Service, Brigham and Women's Hospital, Pathology Department, Boston, USA

ΕΑ16. ΕΠΙΓΕΝΕΤΙΚΗ ΚΑΙ ΚΑΡΚΙΝΟΣ ΠΡΟΣΤΑΤΗ: ΔΙΑΦΟΡΕΤΙΚΟΙ ΟΙ ΡΟΛΟΙ ΤΩΝ ΜΕΘΥΛΟΤΡΑΝΣΦΕΡΑΣΩΝ ΤΟΥ DNA ΚΑΤΑ ΤΗΝ ΕΞΕΛΙΞΗ ΚΑΙ ΜΕΤΑΣΤΑΣΗ ΤΗΣ ΝΟΣΟΥ**Σ. Λογοθέτη¹, Β. Ζολώτα¹, Μ. Σακελλάκης², Π. Περιμένης¹, Μ. Μελαχροινού¹, Ε. Ευσταθίου², Β. Τζελέπη¹**¹Τμήμα Ιατρικής, Πανεπιστήμιο Πατρών, Ελλάδα²MD Anderson Cancer Center, The University of Texas, USA**Μοριακή Παθολογική Ανατομική****ΕΑ17. ΜΕΛΕΤΗ ΤΗΣ ΕΚΦΡΑΣΗΣ ΚΑΙ ΑΞΙΟΛΟΓΗΣΗ ΤΗΣ ΠΡΟΓΝΩΣΤΙΚΗΣ ΑΞΙΑΣ ΤΟΥ ΟΓΚΟΚΑΤΑΣΤΑΛΤΙΚΟΥ microRNA, miR-497, ΣΤΟΝ ΚΑΡΚΙΝΟ ΤΟΥ ΜΑΣΤΟΥ.****Γ. Παπαχριστοπούλου^{1,2,3}, Α. Νόννη², Α.Χ. Λάζαρης², Ν. Αρνογιαννάκη³, Α. Σκορίλας¹**¹Τομέας Βιοχημείας και Μοριακής Βιολογίας, Τμήμα Βιολογίας, ΕΚΠΑ²Α' Εργαστήριο Παθολογικής Ανατομικής, Ιατρική Σχολή, ΕΚΠΑ³Εργαστήριο Παθολογικής Ανατομικής Γ.Α.Ο.Ν.Α «Ο Άγιος Σάββας»**Μαστός****ΕΑ18. ΠΡΟΤΥΠΑ ΕΚΦΡΑΣΗΣ ΤΩΝ CXCR4, CXCR7 ΚΑΙ CXCL12 ΣΕ ΟΡΜΟΝΟΑΝΤΟΧΑ ΠΡΩΤΟΠΑΘΗ ΠΟΡΟΓΕΝΗ ΔΙΗΘΗΤΙΚΑ ΚΑΡΚΙΝΩΜΑΤΑ ΜΑΣΤΟΥ ΚΑΙ ΣΥΣΤΟΙΧΟΥΣ ΔΙΗΘΗΜΕΝΟΥΣ ΛΕΜΦΑΔΕΝΕΣ****Ε. Τσεντελιέρου¹, Α. Αλεγκάκης², Π. Στιβακτάκης², Μ. Καφούση¹, Γ. Σουρβίνος³, Δ. Μαυρουδής⁴, Μ. Τζαρδή¹, Ε. Ν. Σταθόπουλος¹**¹Εργαστήριο Παθολογικής Ανατομικής Πανεπιστημιακού Νοσοκομείου Ηρακλείου, Ιατρική Σχολή Πανεπιστημίου Κρήτης²Εργαστήριο Τοξικολογίας, Ιατρική Σχολή Πανεπιστημίου Κρήτης³Εργαστήριο Κλινικής Ιολογίας, Ιατρική Σχολή Πανεπιστημίου Κρήτης⁴Ογκολογική Κλινική Πανεπιστημιακού Νοσοκομείου Ηρακλείου, Εργαστήριο Μεταφραστικής Ογκολογίας, Ιατρική Σχολή Πανεπιστημίου Κρήτης.**ΕΑ19. ΔΙΗΘΗΤΙΚΟ ΚΑΡΚΙΝΩΜΑ ΜΑΣΤΟΥ ΣΕ ΝΕΑΡΕΣ ΓΥΝΑΙΚΕΣ ΚΑΙ ΕΚΤΙΜΗΣΗ ΤΟΥ ΠΟΣΟΣΤΟΥ ΤΩΝ TILs ΚΑΙ ΤΗΣ ΕΚΦΡΑΣΗΣ ΤΟΥ ΔΕΙΚΤΗ PD-L1****Ζ. Ευαγγέλου¹, Α. Παπούδου-Μπάη¹, Ε. Κουρέα², Σ. Καμηνά¹, Α. Γούσια¹, Δ. Στεφάνου¹, Α. Μπατιστάτου¹**¹Εργαστήριο Παθολογικής Ανατομικής, Πανεπιστημιακό Νοσοκομείο Ιωαννίνων, Ιωάννινα,²Εργαστήριο Παθολογικής Ανατομικής Πανεπιστημιακό Νοσοκομείο Πάτρας**Παιδιατρική – Περιγεννητική****ΕΑ20. ΡΑΒΔΟΕΙΔΕΙΣ ΟΓΚΟΙ ΣΤΑ ΠΑΙΔΙΑ. ΝΕΟΠΛΑΣΜΑΤΑ ΜΕ ΜΕΤΑΒΟΛΕΣ ΤΟΥ SW1/SNF ΣΥΜΠΛΕΓΜΑΤΟΣ****Α. Πατερέλη¹, Γ. Μητροπούλου¹, Ν.Τεπελένης¹, Μ.Τσέλλου¹, Μ. Φιλιππίδου², Κ. Ρόκα², Γ. Σφακιανός³, Β. Παπαδάκης⁴, Σ. Πολυχρονοπούλου⁴, Κ.Στεφανάκη¹**¹Εργαστήριο Παθολογικής Ανατομικής, Νοσοκομείο Παίδων «Η Αγία Σοφία»²Πανεπιστημιακή Ογκολογική Αιματολογική Μονάδα Α Παιδιατρική Κλινική ΕΚΠΑ³Νευροχειρουργική Κλινική, Νοσοκομείο Παίδων «Η Αγία Σοφία»⁴Τμήμα Παιδιατρικής Αιματολογίας Ογκολογίας, Νοσοκομείο Παίδων «Η Αγία Σοφία»**Διαλέξεις**09.30-10.00 **Lessons from the 2017 WHO classification of pancreatic neuroendocrine neoplasms**

Ομάδα Ενδοκρινών Αδένων

Klöppel G.



- 10.00-10.30 **Ο διαδραστικός ρόλος του στρώματος στην ανάπτυξη της νεοπλασίας**
Μπαρμπάτη Κ.
Προεδρείο: Κακλαμάνης Λ., Μηλιάς Σ.
-
- 10.30-12.00 **Στρογγυλή Τράπεζα**
Καρκίνος ορθού. Προγνωστικά ιστολογικά στοιχεία, προγνωστικοί-προβλεπτικοί δείκτες. Προεγχειρητική – μετεγχειρητική θεραπεία
Εργαστήρια ΠαΓΝΗ και Βενιζέλειο Ηρακλείου
Προεδρείο: Απέσσου Δ., Καφίρη Γ., Τζιούφα Β.
“Κάλλιον του θεραπεύειν, το προλαμβάνειν”-η συμβολή του παθολογοανατόμου στο καρκίνωμα του ορθού
Γιαννικάκη Ε.
Νεότερα δεδομένα στην παθολογοανατομική εξέταση του χειρουργικού παρασκευάσματος του ορθού
Τζαρδή Μ.
Προεγχειρητική θεραπεία στην εποχή της μοριακής στόχευσης
Σουγκλάκος Ι.
- 12.00-12.30 Διάλειμμα**
- 12.30-13.00 **Διάλεξη**
Υγρή βιοψία: παρακολουθώντας την εξέλιξη της νεοπλασματικής νόσου
Μονάδα Μοριακής Ιστοπαθολογίας του Ε.Α.Ν.Π. «Μεταξά»
Βαλαβάνης Χ.
Προεδρείο: Κωστόπουλος Ι., Πατσέα Ε.
-
- 13.00-14.30 **Στρογγυλή Τράπεζα**
Τεχνική FISH: Η μοριακή κυτταρογενετική στο μικροσκόπιο. Διάγνωση, Πρόβλεψη, Πρόγνωση
Εργαστήριο Παθολογικής Ανατομικής ΓΝΑ «Ο Ευαγγελισμός»
Στην μνήμη του Γεωργίου Καραγκούνη
Προεδρείο: Κωτούλα Β., Ροντογιάννη Δ.
Εισαγωγή
Ροντογιάννη Δ.
Τεχνικές έννοιες
Παντελαίων Β.
FISH:Μοριακή κυτταρογενετική σε λεμφώματα
Δράκος Η.
Ο φθορίζων in situ υβριδισμός στη διάγνωση των νεοπλασμάτων του κεντρικού νευρικού συστήματος
Μασσαούτης Χ.
Σαρκώματα
Αγρογιάννης Γ.
Καρκίνωμα μαστού/ τελικά συμπεράσματα
Κωτούλα Β.

14.30-15.30 **Δορυφορική Διάλεξη**

Antisel

SAKURA – smart automation

Bardosi S.

Προεδρείο: Ζολώτα Β., Κορκολοπούλου Π.

15.30-16.30 **Μεσημβρινή Διακοπή**16.30-18.00 **Στρογγυλή Τράπεζα****Η ανοσοαπόκριση στον καρκίνο: Από την ανοσολογία, στην παθολογική ανατομική, στην ανοσοθεραπεία**

Πανεπιστήμιο Πατρών

Προεδρείο: Βενιζέλος Ι., Μελαχροινού Μ., Χυτίρογλου Π.

Η ανοσολογική απόκριση στον καρκίνο

Ζολώτα Β.

Ανοσολογικό μικροπεριβάλλον νεοπλασμάτων με σημαντική συμμετοχή του ανοσολογικού συστήματος

Κουρέα Ε.

Πρακτική εφαρμογή ανοσολογικών βιοδεικτών

Τζελέπη Β.

Σύγχρονη ανοσο-ογκολογική θεραπευτική προσέγγιση

Μπουκοβίνας Ι.

18.00-18.30 **Διάλεξη****Παθολογοανατόμος και Κλινικός Ιατρός: Αμφίδρομη σχέση**

Σταθόπουλος Ε. Ν.

Προεδρείο: Μπουκοβίνας Ι., Χυτίρογλου Π.

18.30-18.45 **Διάλειμμα**18.45-19.15 **Δορυφορική Διάλεξη**

AstraZeneca

Είναι εφικτή η εναρμόνιση των διαφορετικών τεστ PD-L1 και η αξιολόγηση των αποτελεσμάτων?

Ελευθεριάδης Ε.

Προεδρείο: Αραπαντώνη – Δαδιώτη Π.

19.15-20.00 **Δορυφορικό Συμπόσιο**

MSD

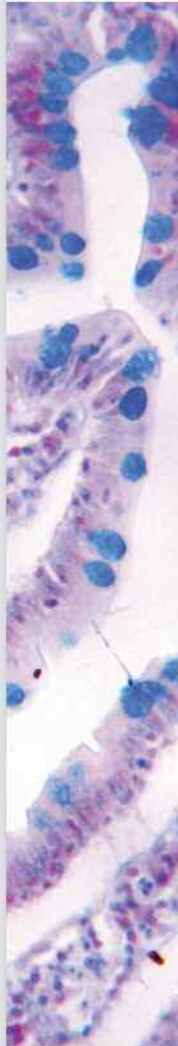Εδραιώνοντας μια νέα εποχή στην αντιμετώπιση του ΜΜΚΠ**Στοχεύοντας στον αξιόπιστο έλεγχο του βιοδείκτη PD-L1 προς όφελος του ασθενή**

Κολέτσα Τ.

Ανοσοθεραπεία: Νεότερες εξελίξεις στην εξατομικευμένη προσέγγιση του ΜΜΚΠ

Βαγιωνάς Α.

Προεδρείο : Μπατιστάτου Α., Μπουκοβίνας Ι.



- 20.00-20.30 **Δορυφορική Διάλεξη**
Καλλιφρονάς Α.Ε./ Agilent Technologies-Dako
PD-L1 Quality control
Nielsen S.
Προεδρείο: Μπατιστάτου Α., Πατσιαούρα Κ.
-
- 20.30-21.00 **Δορυφορική Διάλεξη**
Roche Diagnostics
Η αξία των βιοδεικτών στη θεραπευτική προσέγγιση του ασθενή
Κωτσάκης Α.
Προεδρείο: Πατσέα Ε.

Αίθουσα Αμφιτρώων Ι

- 10.00-11.30 **Στρογγυλή Τράπεζα**
Ψευδοόγκοι μαλακών μορίων και οστών
Ομάδα Μαλακών Μορίων και Οστών
Προεδρείο: Νικολαΐδου Α., Νικολάου Ε.
Ψευδοόγκοι μαλακών μορίων
Σιωζοπούλου Β.
Ψευδοόγκοι οστών
Παπαχρήστου Δ.
1ο περιστατικό
Ευαγγέλου Ζ., Μπατιστάτου Α.
2ο περιστατικό
Σωτηρίου Σ., Χυτίρογλου Π.
-
- 11.30-12.00 **Διάλεξη**
Αναερόβιος μεταβολισμός στον καρκίνο: ο ρόλος του στην πρόγνωση και θεραπεία
Δημοκρίτειο Πανεπιστήμιο Θράκης
Γατρομανωλάκη Α.
Προεδρείο: Κιζιρίδου Α., Καβαντζάς Ν.
-
- 12.00-12.30 **Διάλειμμα**
-
- 12.30-14.00 **Στρογγυλή Τράπεζα**
Οριακής κακοήθειας (Borderline) νεοπλάσματα ωθήκης
Ομάδα Γεννητικού Συστήματος Θήλεος
Προεδρείο: Γούλα Κ., Ζήση Α., Μανωλουδάκη Κ.

Ορώδεις όγκοι οριακής κακοήθειας

Σωτηροπούλου Μ.

Οριακοί όγκοι ωθηκών: βλεννώδεις, ενδομητριοειδείς, διαυγοκυτταρικοί

Παυλάκη Κ.

Η θέση του χειρουργού

Παπανικολάου Αλ.

1^ο Περιστατικό

Χρυσανθάκης Δ.

2^ο Περιστατικό

Γούλα Κ.

3^ο Περιστατικό

Παπαζιάν Μ.

14.00-14.30

Διάλεξη**Στοχευμένες αντι-νεοπλασματικές θεραπείες και στοχευμένες μυοκαρδιακές παθήσεις: Αναδυόμενες ιστοδιαγνωστικές προκλήσεις**

Κακλαμάνης Λ.

Προεδρείο: Ευθυμιάδης Γ., Καραμέρης Α.

14.30-16.30

Μεσημβρινή Διακοπή

16.30-17.00

Διάλεξη**Η Παθολογική ανατομική στην εποχή της αυτοκρατορίας (1875-1914)**

Ευστρατίου Ι.

Προεδρείο: Σκόπα Χ., Σταθόπουλος Ε.Ν.

17.00-18.30

Στρογγυλή Τράπεζα**Νεότερα δεδομένα για τις κύριες κατηγορίες πρωτοπαθών όγκων ΚΝΣ***Ομάδα Κεντρικού Νευρικού Συστήματος*

Προεδρείο: Γούσια Α., Διαμαντοπούλου Κ., Κανάκης Δ.

Αστροκυτταρικοί και ολιγοδενδρογλοιακοί όγκοι

Κορκολοπούλου Π.

Επενδυματικοί όγκοι ΚΝΣ

Διαμαντοπούλου Κ.

Εμβρυονικά νεοπλάσματα του ΚΝΣ

Στεφανάκη Κ.

Μηνιγγοθηλιακοί όγκοι εγκεφάλου

Ευτυχιάδης Χ.



Αναρτημένες Ανακοινώσεις

Πεπτικό Σύστημα

Προεδρείο: Κορδέλλα Β., Μούσια Μ.

ΑΑ1. ΠΡΟΣΟΜΟΙΑΖΟΝ ΠΡΟΣ ΛΕΜΦΟΕΠΙΘΗΛΙΩΜΑ ΗΠΑΤΟΚΥΤΤΑΡΙΚΟ ΚΑΡΚΙΝΩΜΑ (ΛΥΜΦΟΕΡΙΤΗΛΙΩΜΑ-ΛΙΚΕ ΗCC): ΠΕΡΙΓΡΑΦΗ ΠΕΡΙΠΤΩΣΗΣ**Ξ. Γραμματόγλου¹, Ν. Δραγκόλας¹, Κ. Παπαπαρασκευά¹, Γ. Γκαγκά¹, Κ. Χρυσικοπούλου¹, Σ. Δελής², Δ. Απέσσου¹**¹Παθολογοανατομικό Τμήμα,²Χειρουργική Κλινική Γ.Ν.Ν. Ιωνίας «Κωνσταντοπούλειο - Πατησίων»**ΑΑ2. ΔΙΑΓΝΩΣΗ ΣΤΡΟΓΥΛΟΕΙΔΙΑΣΗΣ ΣΕ ΒΙΟΨΙΑ ΔΩΔΕΚΑΔΑΚΤΥΛΟΥ: ΠΕΡΙΓΡΑΦΗ ΠΕΡΙΠΤΩΣΗΣ****Μ. Λενός¹, Δ. Μπαρλαμπά², Σ. Καρδούτσου², Ξ. Γραμματόγλου¹, Ν. Μάθου³, Α.Μασγάλα⁴, Δ. Απέσσου¹**¹Παθολογοανατομικό Τμήμα,²Παθολογική Κλινική Γ.Ν. «Γαμμακάριστος»³Γαστρεντερολογικό Τμήμα,⁴Α' Παθολογική Κλινική, Γ.Ν.Ν. Ιωνίας «Κωνσταντοπούλειο - Πατησίων»**ΑΑ3. ΕΠΙΘΗΛΙΟΕΙΔΗΣ ΓΑΣΤΡΕΝΤΕΡΙΚΟΣ ΣΤΡΩΜΑΤΙΚΟΣ ΟΓΚΟΣ ΕΝΤΟΠΙΖΟΜΕΝΟΣ ΣΤΟ ΜΕΙΖΟΝ ΕΠΙΠΛΟΥΝ****Ν. Μανθά¹, Α. Ηλιάδης¹, Λ. Λιάβας², Ι. Κεσίσογλου², Τ.Μ. Στρατή², Τ. Κολέτσα¹**¹Εργαστήριο Γενικής Παθολογίας και Παθολογικής Ανατομικής (ΕΓΠΠΑ), Τμήμα Ιατρικής, Αριστοτέλειο Πανεπιστήμιο Θεσσαλονίκης (ΑΠΘ)² Γ' Χειρουργική Κλινική, ΠΓΝΘ ΑΧΕΠΑ**ΑΑ4. ΜΕΛΑΝΗ ΚΗΛΙΔΑ ΤΟΥ ΟΙΣΟΦΑΓΟΥ. ΠΑΡΟΥΣΙΑΣΗ ΠΕΡΙΣΤΑΤΙΚΟΥ ΚΑΙ ΑΝΑΣΚΟΠΗΣΗ ΤΗΣ ΔΙΕΘΝΟΥΣ ΒΙΒΛΙΟΓΡΑΦΙΑΣ****Π. Πάντουλα, Μ. Καραγιάννη, Α. Καρακώστα, Ρ. Μεννόνα, Ε. Σωτηρίου**
Εργαστήριο Παθολογικής Ανατομικής Γ.Ν. Νίκαιας «Αγ. Παντελεήμων»**ΑΑ5. ΚΟΚΚΙΟΚΥΤΤΑΡΙΚΟΣ ΟΓΚΟΣ. ΕΝΤΟΠΙΣΗ ΣΤΟ ΓΑΣΤΡΕΝΤΕΡΙΚΟ ΣΥΣΤΗΜΑ****Ε. Λάππα, Β. Χανιώτης, Ε. Καλαποθαράκου, Ε. Χλιάρα, Μ. Τζαρδή**

Παθολογοανατομικό Εργαστήριο, Πανεπιστημιακό Γενικό Νοσοκομείο Ηρακλείου

ΑΑ6. ΜΟΝΗΡΕΣ ΠΟΛΥΠΟΕΙΔΕΣ ΓΑΓΓΛΙΟΝΕΥΡΩΜΑ ΠΑΧΕΟΣ ΕΝΤΕΡΟΥ. ΠΑΡΟΥΣΙΑΣΗ ΕΝΟΣ ΠΕΡΙΣΤΑΤΙΚΟΥ ΚΑΙ ΑΝΑΣΚΟΠΗΣΗ ΤΗΣ ΒΙΒΛΙΟΓΡΑΦΙΑΣ**Κ. Χριστοφίδης, Ε. Λαγουδάκη, Γ. Δατσέρη, Ε. Καλαποθαράκου, Μ. Τζαρδή**

Παθολογοανατομικό Εργαστήριο, Πανεπιστημιακό Γενικό Νοσοκομείο Ηρακλείου

ΑΑ7. ΑΝΟΣΟΪΣΤΟΧΗΜΙΚΗ ΜΕΛΕΤΗ ΚΑΙ ΑΝΑΛΥΣΗ ΜΙΚΡΟΔΟΥΡΥΦΟΡΙΚΗΣ ΑΣΤΑΘΕΙΑΣ ΤΟΥ ΚΑΡΚΙΝΩΜΑΤΟΣ ΤΟΥ ΠΑΧΕΟΣ ΕΝΤΕΡΟΥ**Μ. Τζαρδή, Μ. Σφακιανάκη, Ε. Μούστου, Γ. Δατσέρη, Δ. Μαυρουδής, Ι. Σουγκλάκος**Παθολογοανατομικό Εργαστήριο, Πανεπιστημιακό Γενικό Νοσοκομείο Ηρακλείου
Εργαστήριο Μεταφραστικής Έρευνας στην Ογκολογία Ιατρική Σχολή Πανεπιστήμιο Κρήτης**ΑΑ8. ΓΛΟΜΑΓΓΕΙΩΜΑ ΤΟΥ ΣΤΟΜΑΧΟΥ. ΠΑΡΟΥΣΙΑΣΗ ΠΕΡΙΣΤΑΤΙΚΟΥ****Ν. Βλαδήκα¹, Π. Ξηρού¹, Δ. Γερασιμίδου¹, Β. Χριστοφορίδου¹, Δ. Τζιλβές², Α. Κιζιρίδου¹**¹Εργαστήριο Παθολογικής Ανατομικής²Γαστρεντερολογική κλινική Α.Ν.Θ. Θεαγένειο**ΑΑ9. ΚΥΣΤΙΚΑ ΝΕΟΠΛΑΣΜΑΤΑ ΠΑΓΚΡΕΑΤΟΣ: ΠΡΟΚΛΗΣΕΙΣ ΣΤΗ ΔΙΑΦΟΡΙΚΗ ΔΙΑΓΝΩΣΗ****Β. Σιδηροπούλου, Ε. Μποτσαφέρη, Π. Ξηρού, Β. Χριστοφορίδου, Α. Κιζιρίδου**

Εργαστήριο Παθολογικής Ανατομικής Α.Ν.Θ. «Θεαγένειο»

ΑΑ10. ΠΩΣ ΕΠΙΔΡΑ Ο ΕΛΕΓΧΟΣ ΠΟΙΟΤΗΤΑΣ ΤΗΣ ΔΙΑΓΝΩΣΤΙΚΗΣ ΔΙΑΔΙΚΑΣΙΑΣ (AUDIT): ΣΤΟΝ ΚΑΡΚΙΝΟ ΤΟΥ ΠΑΧΕΟΣ ΕΝΤΕΡΟΥ. Η ΕΜΠΕΙΡΙΑ ΠΕΝΤΕ ΕΤΩΝ**Ε. Λογοθέτη, Κ. Σαπουνάς, Σ. Βγενοπούλου, Μ. Θεοδωρακοπούλου, Α. Στόφας, Μ. Χόρτη, Μ. Δαιμονάκου – Βατοπούλου**

Γενικό Νοσοκομείο Αττικής Σισμανόγλειο – Αμαλία Φλέμινγκ, Παθολογοανατομικό Εργαστήριο

ΑΑ11. ΜΕΙΚΤΟ ΑΔΕΝΟΝΕΥΡΟΕΝΔΟΚΡΙΝΕΣ ΚΑΡΚΙΝΩΜΑ ΤΗΣ ΕΙΛΕΟΥΤΥΦΛΙΚΗΣ ΒΑΛΒΙΔΑΣ**Θ. Τζιγκαλίδης¹, Α. Καμάς¹, Ο. Ζαλίδα¹, Δ. Μανωλακάκη², Α. Πέτσα², Κ. Πατσιαούρα¹**¹Εργαστήριο Παθολογικής Ανατομικής, Γ.Ν.Θ. «Άγιος Παύλος»²Χειρουργική Κλινική, Γ.Ν Κατερίνης**ΑΑ12. ΛΕΙΟΜΥΩΜΑ ΣΤΟΜΑΧΟΥ ΜΕ ΕΝΤΟΝΗ ΥΠΕΡΠΛΑΣΙΑ ΤΩΝ ΚΥΤΤΑΡΩΝ CAJAL: ΠΙΘΑΝΟΤΗΤΑ ΔΙΑΓΝΩΣΤΙΚΗΣ ΠΑΡΕΡΜΗΝΕΙΑΣ ΛΟΓΩ ΜΙΜΗΣΗΣ ΣΤΡΩΜΑΤΙΚΟΥ ΟΓΚΟΥ (GIST)****Γ. Πετράκης¹, Π. Παντελίδου¹, Ι. Σουλτογιάννης¹, Σ. Αποστολίδης², Α. Φωτιάδου¹, Π. Χυτίρογλου¹**¹Εργαστήριο Διαγνωστικής Ιστοπαθολογίας, Θεσσαλονίκη²Α' Προπαιδευτική Χειρουργική Κλινική Α.Π.Θ., Πανεπιστημιακό Γενικό Νοσοκομείο ΑΧΕΠΑ, Θεσσαλονίκη**ΑΑ13. ΑΔΕΝΩΜΑ ΠΑΧΕΟΣ ΕΝΤΕΡΟΥ ΜΕ ΣΥΝΥΠΑΡΞΗ ΚΑΡΚΙΝΟΕΙΔΟΥΣ****Ε. Χλιάρα, Γ. Καζαμίας, Α. Ξεκάλου, Π. Ιερομονάχου, Α. Ράπτη, Μ. Φραγκάκη, Ε. Γιαννικάκη**

Παθολογοανατομικό Τμήμα

Γαστρεντερολογική Κλινική Βενιζέλειου ΓΝΗ

ΑΑ14. ΦΛΕΓΜΟΝΩΔΗΣ ΨΕΥΔΟ-ΟΓΚΟΣ ΤΟΥ ΗΠΑΤΟΣ ΜΙΜΟΥΜΕΝΟΣ ΜΕΤΑΣΤΑΤΙΚΟ ΚΑΡΚΙΝΩΜΑ**Θ. Τζιγκαλίδης¹, Α. Καμάς¹, Α. Ακριτίδου¹, Α. Λ. Μπέλλου², Θ. Βασιλειάδης², Γ. Τσουλφάς³, Κ. Πατσιαούρα¹**¹Εργαστήριο Παθολογικής Ανατομικής, Γ.Ν.Θ. «Άγιος Παύλος»²Γ' Πανεπιστημιακή Παθολογική Κλινική Α.Π.Θ., Νοσοκομείο «Παπαγεωργίου»³Α' Πανεπιστημιακή Χειρουργική Κλινική Α.Π.Θ., Νοσοκομείο «Παπαγεωργίου»**ΑΑ15. ΣΒΑΝΩΜΑ ΣΤΟΜΑΧΟΥ****Θ. Τζιγκαλίδης¹, Α. Καμάς¹, Φ. Πανάκα¹, Ι. Σκάνδαλος², Κ. Πατσιαούρα¹**¹Εργαστήριο Παθολογικής Ανατομικής, Γ.Ν.Θ. «Άγιος Παύλος»²Χειρουργική Κλινική, Γ.Ν.Θ. «Άγιος Παύλος»**ΑΑ16. ΕΝΔΟΚΥΣΤΙΚΟ ΘΗΛΩΔΕΣ ΝΕΟΠΛΑΣΜΑ ΤΗΣ ΧΟΛΗΔΟΧΟΥ ΚΥΣΤΕΩΣ ΜΕ ΥΨΗΛΟΒΑΘΜΗ ΕΝΔΟΕΠΙΘΗΛΙΑΚΗ ΝΕΟΠΛΑΣΙΑ****Θ. Τζιγκαλίδης¹, Α. Καμάς¹, Α. Γκοσποδίνη¹, Γ. Τσαβδάρης², Κ. Πατσιαούρα¹**¹Εργαστήριο Παθολογικής Ανατομικής, Γ.Ν.Θ. «Άγιος Παύλος»²Χειρουργική Κλινική, Γ.Ν.Θ. «Άγιος Παύλος»**ΑΑ17. ΑΔΕΝΟΚΑΡΚΙΝΩΜΑ ΤΗΣ ΣΚΟΛΗΚΟΕΙΔΟΥΣ ΑΠΟΦΥΣΗΣ ΑΠΟ ΚΥΤΤΑΡΑ ΔΙΚΗΝ ΣΦΡΑΓΙΣΤΗΡΟΣ ΔΑΚΤΥΛΙΟΥ****Μ. Κιλμπασάνη¹, Α. Μπαλιάκα¹, Α. Χαρχαντή², Ι. Καραφουλίδου¹, Ε. Κωτίδης³, Α. Χέβα⁴**¹ Παθολογοανατομικό Εργαστήριο, Γ.Ν.Θ. «Γ. Παπανικολάου»² Εργαστήριο Ανατομίας-Ιστολογίας-Εμβρυολογίας, Τμ. Ιατρικής, Πανεπιστήμιο Ιωαννίνων³ Δ' Χειρουργική Κλινική, Γ.Ν.Θ. «Γ. Παπανικολάου»⁴ Εργαστήριο Γενικής Παθολογίας και Παθολογικής Ανατομικής, Τμ. Ιατρικής, Α.Π.Θ.

AA18. ΕΥΜΕΓΕΘΗΣ ΟΓΚΟΣ ΣΤΗΝ ΟΥΡΑ ΤΟΥ ΠΑΓΚΡΕΑΤΟΣ ΣΕ ΝΕΑΡΗ ΓΥΝΑΙΚΑ: ΕΝΑ ΕΝΔΙΑΦΕΡΟΝ ΠΕΡΙΣΤΑΤΙΚΟ**Ι. Καραφουλίδου¹, Μ. Κιμπασιάνη¹, Κ. Τσαλής², Ν. Παστέλλη¹, Ι. Δημητριάδης¹, Α. Μπαλιάκα¹, Σ. Παπαεμμανουήλ¹**¹Παθολογοανατομικό Εργαστήριο, Γ.Ν.Θ. «Γ. Παπανικολάου»²Δ' Χειρουργική Κλινική, Γ.Ν.Θ. «Γ. Παπανικολάου»**AA19. ΜΕΤΑΣΤΑΤΙΚΗ ΔΙΗΘΗΣΗ ΔΩΔΕΚΑΔΑΚΤΥΛΟΥ ΑΠΟ ΣΕΜΙΝΩΜΑ: ΑΝΑΦΟΡΑ ΠΕΡΙΠΤΩΣΗΣ****Γ. Λιάπη¹, Ε. Παπακωνσταντίνου¹, Π. Ευσταθιάδου¹, Ζ. Αλεξίου², Β. Γόγολας², Δ. Παπαδέλη³, Ν. Λιανός⁴**¹Παθολογοανατομικό, Γ.Ν. Ελευσίνας «Θριάσιο»,²Β' Παθολογική Κλινική, Γ.Ν. Ελευσίνας «Θριάσιο»,³Γαστρεντερολογικό Ιατρείο Γ.Ν. Ελευσίνας «Θριάσιο»,⁴Ε.Α.Ν.Π. «Μεταξά»**AA20. ΑΔΕΝΟΚΑΡΚΙΝΩΜΑ ΑΠΟ ΚΥΤΤΑΡΑ «ΣΦΡΑΓΙΣΤΗΡΟΣ ΔΑΚΤΥΛΙΟΥ» ΣΤΟ ΤΥΦΛΟ ΚΟΛΟΝ****Ε. Κόνιαρης, Ε. Νικολόπουλος, Ε. Μπάλιου, Δ. Γιαννόπουλος, Γ. Καφίρη**

Παθολογοανατομικό Εργαστήριο, Γενικό Νοσοκομείο Αθηνών «Ιπποκράτειο»

AA21. ΑΝΟΣΟΪΣΤΟΧΗΜΙΚΗ ΕΚΦΡΑΣΗ ΤΗΣ ΣΥΝΔΕΚΑΝΗΣ-1 ΣΕ ΧΡΟΝΙΑ ΗΠΑΤΙΤΙΔΑ Η ΟΠΟΙΑ ΣΧΕΤΙΖΕΤΑΙ ΜΕ ΗΠΑΤΙΚΗ ΙΝΩΣΗ-ΠΡΟΚΑΤΑΡΚΤΙΚΗ ΜΕΛΕΤΗ**Α. Χαρχαντή¹, Ε. Κόνιαρης², Α. Μπαρμπούτη¹, Α. Παπούδου-Μπάη³, Α. Χέβα⁴, Δ. Μπίρος⁵, Π. Καναβάρος¹, Α. Γούσια³, Γ. Καφίρη²**¹Εργαστήρια Ανατομίας-Ιστολογίας-Εμβρυολογίας Τμήμα Ιατρικής, Σχολή Επιστημών Υγείας, Πανεπιστήμιο Ιωαννίνων²Εργαστήριο Παθολογικής Ανατομικής, Γενικό Νοσοκομείο Αθηνών «Ιπποκράτειο»³Παθολογικής Ανατομικής, Τμήμα Ιατρικής, Σχολή Επιστημών Υγείας,

Πανεπιστήμιο Ιωαννίνων

⁴Εργαστήριο Γενικής Παθολογίας και Παθολογικής Ανατομικής, Τμήμα Ιατρικής, Σχολή Επιστημών Υγείας, Αριστοτέλειο Πανεπιστήμιο Θεσσαλονίκης⁵Φοιτητής Ιατρικού Τμήματος, Σχολή Επιστημών Υγείας, Πανεπιστήμιο Ιωαννίνων**AA22. ΚΑΛΗΣ ΔΙΑΦΟΡΟΠΟΙΗΣΗΣ ΝΕΥΡΟΕΝΔΟΚΡΙΝΙΚΟΣ ΟΓΚΟΣ ΤΗΣ ΝΗΣΤΙΔΑΣ ΜΕ ΠΕΡΙΤΟΝΑΙΚΕΣ ΜΕΤΑΣΤΑΣΕΙΣ****Φ. Αντωνιάδου¹, Ν. Κουφόπουλος¹, Δ. Μπαλαλής², Δ. Κορκολής², Λ. Χάλντη¹**¹Παθολογοανατομικό Εργαστήριο Γ.Α.Ο.Ν.Α. «Ο Αγ. Σάββας»²Χειρουργική Ογκολογική Κλινική Γ.Α.Ο.Ν.Α. «Ο Αγ. Σάββας»**AA23. ΛΕΪΣΜΑΝΙΑΣΗ ΔΩΔΕΚΑΔΑΚΤΥΛΟΥ: ΠΑΡΟΥΣΙΑΣΗ ΠΕΡΙΠΤΩΣΗΣ****Γ. Σωτηροπούλου¹, Α. Τσαβαρή², Κ. Κούλια², Ε. Αρκουμάνη², Θ. Βασιλακάκη², Κ. Μανωλουδάκη²**¹Παθολογοανατομικό Εργαστήριο Γενικού Νοσοκομείου Κορίνθου²Παθολογοανατομικό Εργαστήριο «Τζάνειο» Γενικό Νοσοκομείο Πειραιά**AA24. ΜΕΛΕΤΗ ΤΗΣ ΕΚΦΡΑΣΗΣ ΤΗΣ ΑΥΤΟΦΑΓΙΚΗΣ ΠΡΩΤΕΪΝΗΣ ΜΑΡ1-LC3Α ΣΤΟΝ ΚΑΡΚΙΝΟ ΤΟΥ ΣΤΟΜΑΧΟΥ****Α. Γιατρομανωλάκη¹, Μ. Κουρούπη¹, Ι. Γεωργίου¹, Μ.Ι. Κουκουράκης², Ε. Σιβρίδης¹**¹Εργαστήριο Παθολογικής Ανατομικής, Δημοκρίτειο Πανεπιστήμιο Θράκης, Αλεξανδρούπολη²Κλινική Ακτινοθεραπευτικής Ογκολογίας, Δημοκρίτειο Πανεπιστήμιο Θράκης, Αλεξανδρούπολη**AA25. ΕΚΤΟΠΟΣ ΕΠΙΝΕΦΡΙΔΙΚΟΣ ΙΣΤΟΣ ΣΕ ΤΟΙΧΩΜΑ ΚΥΣΤΗΣ ΗΠΑΤΟΣ****Α.Ι. Ιερωνυμάκη¹, Π. Ευσταθιάδου¹, Μ. Παπαζιάνη², Ε. Ζηνοβίεβα¹, Ε. Παπακωνσταντίνου¹**¹Γενικό Νοσοκομείο Ελευσίνας Θριάσιο²Ρέα Μαιευτική Γυναικολογική Κλινική

ΑΑ26. ΕΚΤΟΠΟΣ ΠΑΓΚΡΕΑΤΙΚΟΣ ΙΣΤΟΣ ΣΤΟΜΑΧΟΥ: ΑΝΑΦΟΡΑ ΠΕΡΙΠΤΩΣΗΣ

A.I. Ιερωνυμάκη, A. Τσαβαρή, Γ. Γαλανόπουλος, Κ. Κούλια, E. Αρκουμάνη, Θ. Βασιλακάκη, Κ. Μανωλουδάκη

Παθολογοανατομικό Εργαστήριο Γενικό Νοσοκομείο Πειραιά «Τζάνειο»

ΑΑ27. ΠΕΡΙΠΑΓΚΡΕΑΤΙΚΟΣ ΣΤΡΩΜΑΤΙΚΟΣ ΟΓΚΟΣ ΓΑΣΤΡΕΝΤΕΡΙΚΟΥ ΣΩΛΗΝΑ- ΜΙΑ ΣΠΑΝΙΑ ΕΝΤΟΠΙΣΗ

A. Συκαράς, Κ. Παύλου, Χ. Στάμου, Δ. Σαμπαζιώτης, Χ. Κουβίδου

Παθολογοανατομικό Τμήμα «Γ.Ν.Α. Ο Ευαγγελισμός», Αθήνα

Ουροποιητικό Σύστημα

Προεδρείο: Παζαρλή Ε., Στόφας Α.

ΑΑ28. SMARCB1 (INI1; clone BAF47) ΑΡΝΗΤΙΚΟ ΚΑΡΚΙΝΩΜΑ ΕΞ ΑΘΡΟΙΣΤΙΚΩΝ ΣΩΛΗΝΑΡΙΩΝ

Γ. Κυριακόπουλος, Χ. Στάμου, Α. Συκαράς, Σ. Παντελάκος, Δ. Σαμπαζιώτης, Θ. Αργυράκος

Παθολογοανατομικό Εργαστήριο, Νοσοκομείο «Ο Ευαγγελισμός»

ΑΑ29. ΕΠΙΘΕΤΙΚΟ ΑΓΓΕΙΟΜΥΩΜΑ ΟΣΧΕΟΥ: ΠΕΡΙΓΡΑΦΗ ΠΕΡΙΠΤΩΣΗΣ

Ξ. Γραμματόγλου¹, Ν. Δραγκόλας¹, Ε. Κατσαμάγκου¹, Α. Κουρουπάκη¹, Γ. Σκουλιδάκης², Ι. Γκερζελής², Δ. Απέσου¹

¹Παθολογοανατομικό Τμήμα, Γ.Ν.Ν. Ιωνίας «Κωνσταντοπούλειο – Πατησίων»

² Ουρολογική Κλινική Γ.Ν.Ν. Ιωνίας «Κωνσταντοπούλειο – Πατησίων»

ΑΑ30. ΠΡΟΓΝΩΣΤΙΚΗ ΑΞΙΑ ΤΗΣ ΙΣΤΟΛΟΓΙΚΗΣ ΚΑΤΑ ΟXFORD ΤΑΞΙΝΟΜΗΣΗΣ ΣΤΗΝ IgA ΝΕΦΡΟΠΑΘΕΙΑ, ΣΥΣΧΕΤΙΣΗ ΜΕ ΚΛΙΝΙΚΟΕΡΓΑΣΤΗΡΙΑΚΑ ΕΥΡΗΜΑΤΑ ΣΤΗ ΔΙΑΓΝΩΣΗ ΚΑΙ ΑΠΑΝΤΗΣΗ ΣΤΗ ΘΕΡΑΠΕΙΑ

Μ. Στάγκου¹, Χ. Νικολαΐδου², Ε. Σαμπάνη¹, Ε. Μέμμος¹, Π. Αρσενίου, Χ. Λουτράδης¹, Γ. Χάχαλης², Π. Γιαμαλής¹, Α. Παπαγιάννη¹

¹ Νεφρολογική κλινική Αριστοτέλειου Πανεπιστημίου Θεσσαλονίκης, Ιπποκράτειο Γενικό Νοσοκομείο Θεσσαλονίκης

² Παθολογοανατομικό Εργαστήριο, Ιπποκράτειο Γενικό Νοσοκομείο Θεσσαλονίκης

ΑΑ31. ΟΙ ΙΣΤΟΛΟΓΙΚΕΣ ΑΛΛΟΙΩΣΕΙΣ ΣΤΗΝ ΕΣΤΙΑΚΗ ΤΜΗΜΑΤΙΚΗ ΝΕΚΡΩΤΙΚΗ ΣΠΕΙΡΑΜΑΤΟΝΕΦΡΙΤΙΔΑ (ΕΤΝΣΝ) ΣΧΕΤΙΖΟΝΤΑΙ ΜΕ ΤΑ ΕΠΙΠΕΔΑ ΤΗΣ ΙΝΤΕΡΛΕΥΚΙΝΗΣ 17 (IL-17) ΚΑΙ ΤΟΥ ΠΑΡΑΓΟΝΤΑ ΕΝΕΡΓΟΠΟΙΗΣΗΣ ΤΩΝ Β ΛΕΜΦΟΚΥΤΤΑΡΩΝ (BAFF)

Χ. Νικολαΐδου¹, Μ. Στάγκου², Κ. Μπαντής², Χ. Δημητριάδης², Ε. Μωραΐτη², Δ. Δαϊκίδου², Γ. Χάχαλης¹, Α. Παπαγιάννη²

¹ Παθολογοανατομικό Εργαστήριο, Ιπποκράτειο Νοσοκομείο Θεσσαλονίκης

² Νεφρολογική Κλινική ΑΠΘ, Ιπποκράτειο Νοσοκομείο Θεσσαλονίκης

ΑΑ32. Ο ΡΟΛΟΣ ΤΟΥ ΕΠΙΔΕΡΜΙΔΙΚΟΥ ΑΥΞΗΤΙΚΟΥ ΠΑΡΑΓΟΝΤΑ (EGF) ΣΤΑ ΟΥΡΑ, ΤΗΝ ΑΙΤΙΟΠΑΘΟΓΕΝΕΙΑ, ΤΗ ΔΙΑΦΟΡΙΚΗ ΔΙΑΓΝΩΣΗ ΚΑΙ ΕΞΕΛΙΞΗ ΤΩΝ ΠΟΔΟΚΥΤΤΟΠΑΘΕΙΩΝ

Χ. Νικολαΐδου¹, Μ. Στάγκου², Ε. Σαμπάνη², Χ. Λουτράδης², Ε. Μέμμος², Κ. Μπαντής², Γ. Χάχαλης¹, Π. Γιαμαλής², Α. Παπαγιάννη²

¹ Παθολογοανατομικό Εργαστήριο, Ιπποκράτειο Νοσοκομείο Θεσσαλονίκης

² Νεφρολογική Κλινική, Ιπποκράτειο Νοσοκομείο Θεσσαλονίκης

ΑΑ33. ΕΚΦΡΑΣΗ ΤΟΥ ΓΛΥΚΟΖΥΛΙΩΜΕΝΟΥ ΜΕ Ο-N-ΑΚΕΤΥΛΟΓΛΥΚΟΖΑΜΙΝΗ ΕΠΙΤΟΠΟΥ Η (O-GLCNACH) ΣΤΗΝ ΚΑΛΟΗΘΗ ΥΠΕΡΠΛΑΣΙΑ ΤΟΥ ΠΡΟΣΤΑΤΗ

Α. Ζιμπής¹, Κ. Τζελέπης², Σ. Χαβάκη³, Λ. Αρβανίτης⁴

¹ Εργαστήριο Ανατομίας Τμήμα Ιατρικής Πανεπιστημίου Θεσσαλίας

² Ουρολογική Κλινική Γενικού Νοσοκομείου Σπάρτης

³ Εργαστήριο Ιστολογίας - Εμβρυολογίας, Ιατρική Σχολή ΕΚΠΑ Αθηνών

⁴ Department of Pathology City of Hope National Medical Center Duarte California USA



AA34. ΑΦΡΩΔΕΣ ΑΔΕΝΟΚΑΡΚΙΝΩΜΑ ΤΟΥ ΠΡΟΣΤΑΤΗ (FOAMY GLAND). ΠΑΡΟΥΣΙΑΣΗ ΔΥΟ ΠΕΡΙΠΤΩΣΕΩΝ**Θ. Τζιγκαλίδης¹, Α. Καμάς¹, Δ. Ακριτίδου¹, Β. Σακαλής², Κ. Πατσιαούρα¹**¹Εργαστήριο Παθολογικής Ανατομικής, Γ.Ν.Θ. «Άγιος Πάυλος»²Ουρολογική Κλινική, Γ.Ν.Θ. «Άγιος Πάυλος»**AA35. ΟΥΡΟΘΗΛΙΑΚΟ ΚΑΡΚΙΝΩΜΑ ΤΡΟΦΟΒΛΑΣΤΙΚΟΥ ΤΥΠΟΥ. ΠΑΡΟΥΣΙΑΣΗ ΠΕΡΙΣΤΑΤΙΚΟΥ****Ε. Σκαφίδα, Μ. Σοφόπουλος, Γ. Παπαχριστοπούλου, Σ. Σιμπούλου, Ν. Αρνογιαννάκη**

Γ.Α.Ο.Ν.Α. «Ο Άγιος Σάββας»

AA36. ΟΓΚΟΣ ΟΡΧΕΩΣ ΑΠΟ ΚΥΤΤΑΡΑ SERTOLI: ΠΑΡΟΥΣΙΑΣΗ ΔΥΟ ΠΕΡΙΣΤΑΤΙΚΩΝ**Γ. Καζαμίας, Ε. Χλιάρα, Π. Ιερομονάχου, Γ. Γεωργίου, Σ. Τζουλάκης, Ε. Γιαννικάκη**

Παθολογοανατομικό Τμήμα

Ουρολογική Κλινική Βενιζέλειου ΓΝΗ

AA37. ΕΠΙΔΕΡΜΟΕΙΔΗΣ ΚΥΣΤΗ ΟΡΧΕΩΣ: ΠΑΡΟΥΣΙΑΣΗ ΠΕΡΙΣΤΑΤΙΚΟΥ**Γ. Καζαμίας, Α. Ξεκάλου, Ε. Χλιάρα, Π. Ιερομονάχου, Δ. Τζωρτζακάκης, Ε. Γιαννικάκη**

Παθολογοανατομικό Τμήμα

Ουρολογική Κλινική Βενιζέλειου ΓΝΗ

AA38. ΠΛΑΣΜΑΤΟΚΥΤΤΑΡΟΕΙΔΕΣ ΟΥΡΟΘΗΛΙΑΚΟ ΚΑΡΚΙΝΩΜΑ: Η ΕΜΠΕΙΡΙΑ ΤΟΥ ΠΑΘΟΛΟΓΟΑΝΑΤΟΜΙΚΟΥ ΤΜΗΜΑΤΟΣ ΒΕΝΙΖΕΛΙΟΥ Γ.Ν.Θ.**Γ. Καζαμίας, Ε. Χλιάρα, Π. Ιερομονάχου, Α. Ξεκάλου, Α. Ράπτη, Γ. Γεωργίου, Δ. Τζωρτζακάκης, Ε. Γιαννικάκη**

Παθολογοανατομικό Τμήμα

Ουρολογική Κλινική Βενιζέλειου ΓΝΗ

AA39. ΣΠΕΡΜΑΤΟΚΥΤΤΑΡΙΚΟΣ ΟΓΚΟΣ ΟΡΧΕΩΣ: ΠΑΡΟΥΣΙΑΣΗ ΠΕΡΙΣΤΑΤΙΚΟΥ**Ε. Χλιάρα, Γ. Καζαμίας, Α. Ξεκάλου, Π. Ιερομονάχου, Δ. Τζωρτζακάκης, Γ. Γεωργίου**

Παθολογοανατομικό Τμήμα

Ουρολογική Κλινική Βενιζέλειου ΓΝΗ

AA40. ΑΛΛΟΙΩΣΕΙΣ ΚΟΚΚΙΩΜΑΤΩΔΟΥΣ ΦΛΕΓΜΟΝΗΣ ΣΕ ΠΑΡΑΣΚΕΥΑΣΜΑΤΑ ΟΡΧΕΚΤΟΜΗΣ**Ε. Χλιάρα, Γ. Καζαμίας, Π. Ιερομονάχου, Α. Ξεκάλου, Γ. Γεωργίου, Π. Μπαφαλούκος, Ε. Γιαννικάκη**

Παθολογοανατομικό Τμήμα και Ουρολογική Κλινική Βενιζέλειου ΓΝΗ

AA41. ΟΓΚΟΣ ΑΠΟ ΚΥΤΤΑΡΑ LEYDIG ΟΡΧΕΩΣ: ΠΑΡΟΥΣΙΑΣΗ ΠΕΡΙΣΤΑΤΙΚΟΥ**Γ. Καζαμίας, Ε. Χλιάρα, Π. Ιερομονάχου, Π. Μπαφαλούκος, Γ. Γεωργίου**

Παθολογοανατομικό Τμήμα και Ουρολογική Κλινική Βενιζέλειου ΓΝΗ

AA42. Η ΣΗΜΑΣΙΑ ΤΗΣ ΜΕΛΕΤΗΣ ΤΟΥ ΠΑΡΑΚΕΙΜΕΝΟΥ ΝΕΦΡΙΚΩΝ ΟΓΚΩΝ ΠΑΡΕΓΧΥΜΑΤΟΣ**Χ. Γακιοπούλου¹, Δ. Πουλουδή¹, Ε. Θεοδωροπούλου², Κ. Στυλιανού³, Α. Στόφας⁴, Ε. Φουρτζιάλα⁴, Ε. Γιαννάτος⁴, Π. Κορκολοπούλου¹, Ε. Πατσούρης⁴, Ε. Δαφνής², Ε. Καστρίτης⁵**¹Α' Εργαστήριο Παθολογικής Ανατομικής, Ιατρική Σχολή, Εθνικό και Καποδιστριακό Πανεπιστήμιο Αθηνών²Νεφρολογική Κλινική, Γενικό Νοσοκομείο Αλεξάνδρα, Αθήνα³Νεφρολογική Κλινική, Πανεπιστημιακό Νοσοκομείο Ηρακλείου, Κρήτη⁴Μονάδα Τεχνητού Νεφρού, Γενικό Νοσοκομείο Κεφαλονιάς, Αργοστόλι⁵Θεραπευτική Κλινική, Γενικό Νοσοκομείο Αλεξάνδρα, Ιατρική Σχολή, Εθνικό και Καποδιστριακό Πανεπιστήμιο Αθηνών**AA43. ΕΠΙΘΕΤΙΚΟ ΑΓΓΕΙΟΜΥΞΩΜΑ ΣΠΕΡΜΑΤΙΚΟΥ ΤΟΝΟΥ****Γ. Γαλανόπουλος, Α. Τσαβαρή, Κ. Κούλια, Ι. Ιερωνυμάκη, Γ. Σωτηροπούλου, Κ. Μανωλουδάκη**

Παθολογοανατομικό Εργαστήριο «Τζάνειο» Γενικό Νοσοκομείο Πειραιά

ΑΑ44. ΚΑΡΚΙΝΟΣΑΡΚΩΜΑ ΟΥΡΟΔΟΧΟΥ ΚΥΣΤΕΩΣ

Ε. Κόνιαρης, Ε. Μπάλιου, Ε. Μουλά, Δ. Γιαννόπουλος, Γ. Καφίρη
 Παθολογοανατομικό Εργαστήριο, Γενικό Νοσοκομείο Αθηνών «Ιπποκράτειο»

ΑΑ45. ΜΙΚΡΟΚΥΤΤΑΡΙΚΟ ΚΑΡΚΙΝΩΜΑ ΟΥΡΟΔΟΧΟΥ ΚΥΣΤΗΣ: ΠΕΡΙΓΡΑΦΗ ΠΕΡΙΠΤΩΣΗΣ.

Α. Τσαβαρή, Κ. Καλλιρόη, Ι. Ιερωνυμάκη, Γ. Σωτηροπούλου, Θ. Βασιλακάκη, Κ. Μανωλουδάκη
 Παθολογοανατομικό Εργαστήριο «Τζάνειο» Γενικό Νοσοκομείο Πειραιά

ΑΑ46. ΜΙΚΡΟΚΥΤΤΑΡΙΚΟ ΚΑΡΚΙΝΩΜΑ ΑΝΔΡΙΚΗΣ ΟΥΡΗΘΡΑΣ. ΠΑΡΟΥΣΙΑΣΗ ΠΕΡΙΣΤΑΤΙΚΟΥ ΚΑΙ ΑΝΑΣΚΟΠΗΣΗ ΤΗΣ ΒΙΒΛΙΟΓΡΑΦΙΑΣ

Ε. Γεροπούλου¹, Μ. Γκέρμπεση¹, Ε.Κ.Νικολάτου², Π.Ραβαζούλα¹
¹Εργαστήριο Παθολογικής Ανατομικής-Κυτταρολογίας Π.Γ.Ν. Πατρών
²Εισαγωγική Κατεύθυνση Διοίκησης Μονάδων Υγείας-Πρόνοιας ΤΕΙ Αθήνας

ΑΑ47. ΜΙΚΡΟΣΤΡΟΓΓΥΛΟΚΥΤΤΑΡΙΚΟΣ ΟΓΚΟΣ ΝΕΦΡΟΥ. ΠΕΡΙΓΡΑΦΗ ΠΕΡΙΣΤΑΤΙΚΟΥ

Ε. Πηγαδιώτη, Ν. Κουφόπουλος, Ε. Κανάρη, Λ. Χάλντη
 Παθολογοανατομικό Εργαστήριο Γ.Α.Ο.Ν.Α. «Ο Αγ. Σάββας»

ΑΑ48. ΠΛΑΣΜΑΤΟΚΥΤΤΑΡΟΕΙΔΕΣ ΟΥΡΟΘΗΛΙΑΚΟ ΚΑΡΚΙΝΩΜΑ ΟΥΡΟΔΟΧΟΥ ΚΥΣΤΗΣ: ΔΥΟ ΣΠΑΝΙΕΣ ΠΕΡΙΠΤΩΣΕΙΣ

Σ. Μαυροπούλου¹, Μ. Γρηγοριάδου², Χ. Νικολαΐδου³, Ζ. Τάτσιου², Α. Ζαρκαδούλιας⁴, Γ. Περλεπές⁵
¹Παθολογοανατομικό Εργαστήριο, Γενικό Νοσοκομείο Ξάνθης
²Παθολογοανατομικό Εργαστήριο, Γενικό Νοσοκομείο Καβάλας
³Παθολογοανατομικό Εργαστήριο, Νοσοκομείο Ιπποκράτειο Θεσσαλονίκης
⁴Ουρολογική Κλινική Γενικό Νοσοκομείο Καβάλας
⁵Ουρολογική Κλινική Γενικό Νοσοκομείο Ξάνθης

ΑΑ49. ΜΕΜΒΡΑΝΟΠΑΡΑΓΩΓΙΚΗ ΣΠΕΙΡΑΜΑΤΟΝΕΦΡΙΤΙΔΑ ΣΤΗΝ ΗCV ΛΟΙΜΩΞΗ

Θ. Κουλουκουργιώτου¹, Χ. Νικολαΐδου², Μ. Στάγκου¹, Σ. Στάη, Χ. Λουτραδης¹, Ε. Μέμμος¹, Γ. Χάχαλης², Ι. Γουλής³, Ι. Βενιζέλος², Α. Παπαγιάννη¹
¹Νεφρολογική Κλινική ΑΠΘ, Ιπποκράτειο Νοσοκομείο Θεσσαλονίκης
²Παθολογοανατομικό Εργαστήριο, Ιπποκράτειο Νοσοκομείο Θεσσαλονίκης
³Δ' Παθολογική κλινική, Ιπποκράτειο Νοσοκομείο Θεσσαλονίκης

ΑΑ50. ΟΞΕΙΑ ΔΙΑΜΕΣΗ ΝΕΦΡΙΤΙΔΑ ΜΕΤΑ ΑΠΟ ΧΟΡΗΓΗΣΗ ΤΟΥ ΑΝΟΣΟΑΝΑΣΤΟΛΕΑ ΝΙΒΟΛΥΜΑΒ

Α. Ηλιάδης,¹ Τ. Κολέτσα,¹ Π. Γεωργιανός,² Ν. Μανθά,¹ Α. Σιούλης,² Η. Μπαλάσκας,² Γ. Καραγιαννοπούλου¹
¹Εργαστήριο Γενικής Παθολογίας και Παθολογικής Ανατομικής, Τμήμα Ιατρικής, ΑΠΘ, Θεσσαλονίκη
²Τμήμα Νεφρολογίας και Υπέρτασης, Α' Παθολογική Κλινική ΑΠΘ, ΠΓΝΘ ΑΧΕΠΑ, Θεσσαλονίκη

Μαστός

Προεδρείο: Τριχιά Ε., Χορευτάκη Θ.

ΑΑ51. ΠΡΩΤΟΠΑΘΗ ΛΕΜΦΩΜΑΤΑ ΤΟΥ ΜΑΣΤΟΥ: Η ΕΜΠΕΙΡΙΑ ΜΙΑΣ 15ΕΤΙΑΣ ΣΤΟ Α.Ν.Θ. «ΘΕΑΓΕΝΕΙΟ»

Φ. Πατακιούτα¹, Θ. Τσιάπλα¹, Ε. Γαλίδης¹, Β.Χριστοφορίδου¹, Ε. Τριανταφυλλίδου¹, Γ. Ζουπούδη¹, Ρ. Ιωσηφίδου², Ε. Χατζηχαρισή³
¹Παθολογοανατομικό Τμήμα, Α.Ν.Θ. «Θεαγένειο»
²Β Χειρουργική Κλινική, Α.Ν.Θ. «Θεαγένειο»
³Α Παθολογική Κλινική, Πανεπιστημιακό Γ.Ν.Θ. «ΑΧΕΠΑ»



- AA52. ΤΡΙΧΟΒΛΑΣΤΩΜΑ ΜΑΣΤΟΥ. ΕΝΑΣ ΑΣΥΝΗΘΗΣ ΝΕΟΠΛΑΣΜΑΤΙΚΟΣ ΟΓΚΟΣ ΣΕ ΜΙΑ ΣΠΑΝΙΑ ΕΝΤΟΠΙΣΗ**
Μ. Σοφόπουλος, Ε. Σκαφίδα, Σ. Σιμοπούλου, Γ. Παπαχριστοπούλου, Ν. Αρνογιαννάκη
Παθολογοανατομικό Εργαστήριο Γ.Α.Ο.Ν.Α «Ο Άγιος Σάββας»
- AA53. ΔΙΑΒΗΤΙΚΗ ΜΑΣΤΟΠΑΘΕΙΑ: ΠΕΡΙΓΡΑΦΗ ΜΙΑΣ ΠΕΡΙΠΤΩΣΗΣ**
Μ. Σοφόπουλος, Ε. Σκαφίδα, Σ. Σιμοπούλου, Ν. Σωτηριάδου, Ν. Αρνογιαννάκη
Παθολογοανατομικό Εργαστήριο Γ.Α.Ο.Ν.Α «Ο Άγιος Σάββας»
- AA54. ΑΜΑΡΤΩΜΑ ΜΑΣΤΟΥ. ΠΑΡΟΥΣΙΑΣΗ ΤΡΙΩΝ ΠΕΡΙΠΤΩΣΕΩΝ ΤΟΥ ΙΑΤΡΕΙΟΥ ΜΑΣΤΟΥ ΤΗΣ ΧΕΙΡΟΥΡΓΙΚΗΣ ΚΛΙΝΙΚΗΣ ΤΟΥ Γ.Ν.Θ. ΑΓΙΟΣ ΠΑΥΛΟΣ ΤΟ ΧΡΟΝΙΚΟ ΔΙΑΣΤΗΜΑ 2005-2018**
Θ. Τζιγκαλίδης¹, Α. Καμάς¹, Μ. Καλογέρου¹, Ε. Μιχαηλίδου², Κ. Πατσιαούρα¹
¹Εργαστήριο Παθολογικής Ανατομικής, Γ.Ν.Θ. «Άγιος Παύλος»
²Χειρουργική Κλινική, Γ.Ν.Θ. «Άγιος Παύλος»
- AA55. ΑΣΥΝΗΘΕΙΣ ΜΕΤΑΣΤΑΣΕΙΣ ΚΑΡΚΙΝΩΜΑΤΟΣ ΜΑΣΤΟΥ: ΠΑΡΟΥΣΙΑΣΗ ΠΕΡΙΣΤΑΤΙΚΩΝ ΚΑΙ ΣΥΝΤΟΜΗ ΑΝΑΣΚΟΠΗΣΗ ΤΗΣ ΒΙΒΛΙΟΓΡΑΦΙΑΣ**
Ε. Σιάτρα, Δ. Παπαγιαννοπούλου, Ν. Παπακωσταντίνου, Π. Αραπαντώνη-Δαδιώτη
Παθολογοανατομικό Εργαστήριο, Ερρίκος Ντυνάν Hospital Center, Αθήνα
- AA56. ΟΓΚΟΣ ΑΠΟ ΚΟΚΚΩΔΗ ΚΥΤΤΑΡΑ ΣΤΟΝ ΜΑΣΤΟ**
Α. Χέβα¹, Μ. Κιλμπασάνη², Ι. Δημητριάδης², Ν. Παστέλλη², Σ. Αγγελόπουλος³, Σ. Παπαεμμανουήλ²
¹ Εργαστήριο Γενικής Παθολογίας και Παθολογικής Ανατομικής, Τμ. Ιατρικής, Α.Π.Θ.
² Παθολογοανατομικό Εργαστήριο, Γ.Ν.Θ. «Γ. Παπανικολάου»
³ Δ' Χειρουργική Κλινική, Γ.Ν.Θ. «Γ. Παπανικολάου»
- AA57. ΕΚΤΙΜΗΣΗ ΤΗΣ ΠΑΘΟΛΟΓΟΑΝΑΤΟΜΙΚΗΣ ΑΝΤΑΠΟΚΡΙΣΗΣ ΤΩΝ ΚΑΡΚΙΝΩΜΑΤΩΝ ΤΟΥ ΜΑΣΤΟΥ ΣΤΗΝ ΠΡΟΕΓΧΕΙΡΗΤΙΚΗ ΘΕΡΑΠΕΙΑ - ΣΥΣΧΕΤΙΣΗ ΜΕ ΚΛΑΣΙΚΟΥΣ ΠΡΟΓΝΩΣΤΙΚΟΥΣ ΚΑΙ ΠΡΟΒΛΕΠΤΙΚΟΥΣ ΠΑΡΑΓΟΝΤΕΣ**
Π. Ξηρού¹, Ν. Βλαδήκα¹, Σ. Μπαρμπάνης¹, Δ. Γερασιμίδου¹, Β. Χριστοφορίδου¹, Β. Σιδηροπούλου¹, Ρ. Ιωσηφίδου², Α. Μπόκας³, Α. Κιζιρίδου¹
Τεχνολόγος: Γ. Ζουπούδη
¹Παθολογοανατομικό Τμήμα Α.Ν.Θ. «Θεαγένειο»
²Χειρουργική Ογκολογική Κλινική Μαστού Α.Ν.Θ. «Θεαγένειο»
³Α' Παθολογική Ογκολογική Κλινική Α.Ν.Θ. «Θεαγένειο»
- AA58. ΑΝΙΧΝΕΥΣΗ ΤΗΣ ΕΚΦΡΑΣΗΣ ΤΗΣ β-ΚΑΤΕΝΙΝΗΣ ΣΕ ΚΑΡΚΙΝΩΜΑΤΑ ΜΑΣΤΟΥ-ΣΥΣΧΕΤΙΣΗ ΜΕ ΓΝΩΣΤΟΥΣ ΠΡΟΓΝΩΣΤΙΚΟΥΣ ΠΑΡΑΓΟΝΤΕΣ**
Δ. Κουμουνδούρου¹, Ε.Κ. Νικολάτου², Ε. Μπότα¹, Κ. Κεκεμπάνου¹, Ι. Γρυπάρη¹, Π. Ραβαζούλα¹
¹Εργαστήριο Παθολογικής Ανατομικής-Κυτταρολογίας ΠΓΝ Πατρών
²Εισαγωγική Κατεύθυνση Διοίκησης Μονάδων Υγείας-Πρόνοιας ΤΕΙ Αθήνας
- AA59. ΔΕΣΜΟΠΛΑΣΤΙΚΟ ΙΝΟΒΛΑΣΤΩΜΑ ΕΜΦΑΝΙΖΟΜΕΝΟ ΩΣ ΥΠΟΔΟΡΙΑ ΜΑΖΑ ΣΤΟ ΜΑΣΤΟ**
Ε. Κουρέα¹, Ι. Χαβελές², Ι. Γρυπάρη¹, Μ. Μελαχροινού¹
¹Εργαστήριο Παθολογικής Ανατομικής Πανεπιστημιακό Γενικό Νοσοκομείο Πατρών
²Χειρουργός Μαστού, Ιδιώτης Ιατρός
- AA60. ΕΤΕΡΟΓΕΝΕΙΑ ΤΗΣ ΕΚΦΡΑΣΗΣ ΤΗΣ ΟΓΚΟΠΡΩΤΕΪΝΗΣ HER-2 ΣΕ ΚΑΡΚΙΝΩΜΑΤΑ ΜΑΣΤΟΥ**
Δ. Κουμουνδούρου¹, Ε.Κ. Νικολάτου², Π. Ραβαζούλα¹
¹Εργαστήριο Παθολογικής Ανατομικής-Κυτταρολογίας ΠΓΝ Πατρών
²Εισαγωγική Κατεύθυνση Διοίκησης Μονάδων Υγείας-Πρόνοιας ΤΕΙ Αθήνας

ΑΑ61. ΛΟΒΙΑΚΟ ΔΙΗΘΗΤΙΚΟ ΑΔΕΝΟΚΑΡΚΙΝΩΜΑ ΤΟΥ ΜΑΣΤΟΥ ΜΕ ΕΞΟΚΥΤΤΑΡΙΑ ΠΑΡΑΓΩΓΗ ΒΛΕΝΝΗΣ**N. Κουφόπουλος**

Παθολογοανατομικό Εργαστήριο Γ.Α.Ο.Ν.Α. «Ο Αγ. Σάββας»

ΑΑ62. ΜΕΤΑΠΛΑΣΤΙΚΟ ΚΑΡΚΙΝΩΜΑ ΜΑΣΤΟΥ ΜΕ ΠΑΡΑΓΩΓΗ ΜΥΕΟΧΟΝΔΡΟΕΙΔΟΥΣ ΣΤΡΩΜΑΤΟΣ. ΠΑΡΟΥΣΙΑΣΗ ΠΕΡΙΣΤΑΤΙΚΟΥ**Ε. Πηγαδιώτη¹, Ν. Κουφόπουλος¹, Δ. Δήμας², Ι. Μισιτζής², Λ. Χάλντη¹**¹Παθολογοανατομικό Εργαστήριο Γ.Α.Ο.Ν.Α. «Αγ. Σάββας»²Α Χειρουργική Κλινική μαστού Γ.Α.Ο.Ν.Α. «Αγ. Σάββας»**ΑΑ63. ΜΥΟΪΝΟΒΛΑΣΤΩΜΑ ΤΟΥ ΜΑΣΤΟΥ. ΠΕΡΙΓΡΑΦΗ ΠΕΡΙΣΤΑΤΙΚΟΥ****Ε. Πηγαδιώτη¹, Ν. Κουφόπουλος¹, Δ. Νασίκας², Ε. Φιλόπουλος², Λ. Χάλντη¹**¹Παθολογοανατομικό Εργαστήριο Γ.Α.Ο.Ν.Α «Ο Αγ. Σάββας»²Κλινική μαστού Γ.Α.Ο.Ν.Α «Ο Αγ. Σάββας»**ΑΑ64. ΠΡΩΤΟΠΑΘΕΣ ΣΑΡΚΩΜΑ ΤΟΥ ΜΑΣΤΟΥ ΜΗ ΕΙΔΙΚΟΥ ΤΥΠΟΥ (NOS) ΜΕ ΕΚΦΡΑΣΗ CD10: ΜΙΑ ΣΠΑΝΙΑ ΟΝΤΟΤΗΤΑ ΜΕ ΧΑΡΑΚΤΗΡΙΣΤΙΚΑ ΜΥΟΕΠΙΘΗΛΙΑΚΗΣ ΔΙΑΦΟΡΟΠΟΙΗΣΗΣ****Μ. Γρηγοριάδου¹, Σ. Μαυροπούλου², Χ. Νικολαΐδου³, Ζ. Τάσιου¹,****Σ. Σακελλαρίου⁴, Π. Τσαβδαρίδης⁵, Κ. Ζέκος⁶, Μ. Αποστολίδου⁷, Ε. Χαμαλίδου⁸**¹Παθολογοανατομικό Εργαστήριο, Γενικό Νοσοκομείο Καβάλας²Παθολογοανατομικό Εργαστήριο, Γενικό Νοσοκομείο Ξάνθης³Παθολογοανατομικό Εργαστήριο, Νοσοκομείο Ιπποκράτειο Θεσσαλονίκης⁴Παθολογοανατομικό Εργαστήριο, Εργαστήριο Παθολογικής Ανατομικής, Ιατρική Σχολή Αθηνών⁵Β' Χειρουργική Κλινική Γενικό Νοσοκομείο Καβάλας⁶Ακτινολογικό Τμήμα, Γενικό Νοσοκομείο Καβάλας⁷Κυτταρολογικό Εργαστήριο, Γενικό Νοσοκομείο Καβάλας⁸Ογκολογικό Τμήμα, Γενικό Νοσοκομείο Καβάλας**ΑΑ65. Η ΜΕΘΟΔΟΣ SILVER-ENHANCED IN SITU HYBRIDIZATION (SISH) ΣΤΗΝ ΕΚΤΙΜΗΣΗ ΤΗΣ ΚΑΤΑΣΤΑΣΗΣ ΤΟΥ HER-2 ΓΟΝΙΔΙΟΥ ΣΤΟΝ ΚΑΡΚΙΝΟ ΤΟΥ ΜΑΣΤΟΥ. Η ΕΜΠΕΙΡΙΑ ΜΙΑΣ ΔΕΚΑΕΤΙΑΣ ΣΤΟ ΠΑΘΟΛΟΓΟΑΝΑΤΟΜΙΚΟ ΤΜΗΜΑ ΤΟΥ Α.Ν.Θ. «ΘΕΑΓΕΝΕΙΟ»****Φ. Πατακιούτα¹, Θ. Τσιάπλα¹, Ε. Τριανταφυλλίδου¹, Ε. Γαλίδης¹,****Β. Σιδηροπούλου¹, Γ. Ζουπούδη¹, Δ. Μιχαλοπούλου¹, Ε. Λάλα², Ρ. Ιωσηφίδου³**¹Παθολογοανατομικό Τμήμα, Α.Ν.Θ. «Θεαγένειο»²Α' Παθολογικό Ογκολογικό Τμήμα, Α.Ν.Θ. «Θεαγένειο»³Β' Χειρουργική Κλινική, Α.Ν.Θ. «Θεαγένειο»**ΑΑ66. TTF-1 (+) ΠΡΩΤΟΠΑΘΕΣ ΚΑΡΚΙΝΩΜΑ ΜΑΣΤΟΥ, ΜΙΑ ΑΣΥΝΗΘΗΣ ΑΝΟΣΟΙΣΤΟΧΗΜΙΚΗ ΕΚΦΡΑΣΗ****Α. Ράπτη, Η. Βαγιός, Ε. Χλιάρα, Ε. Σαλούστρος, Ε. Γιαννικάκη**

Παθολογοανατομικό Τμήμα και Ογκολογική Κλινική Βενιζέλειου ΓΝΗ

Κεφαλή - Τράχηλος**Προεδρείο: Νομικός Α., Τζιγκαλίδης Θ.****ΑΑ67. ΑΣΥΝΗΘΗΣ ΠΕΡΙΠΤΩΣΗ ΔΙΑΓΛΩΤΤΙΔΙΚΟΥ ΒΛΕΝΝΟΕΠΙΔΕΡΜΟΕΙΔΟΥΣ ΚΑΡΚΙΝΩΜΑΤΟΣ ΛΑΡΥΓΓΑ****Ν. Μανθά, Α. Ηλιάδης, Ι. Κωστόπουλος, Τ. Κολέτσα**

Εργαστήριο Γενικής Παθολογίας και Παθολογικής Ανατομικής (ΕΓΠΠΑ), Τμήμα Ιατρικής, Αριστοτέλειο Πανεπιστήμιο Θεσσαλονίκης



AA68. ΣΙΑΛΟΓΕΝΕΣ ΒΑΣΙΚΟΚΥΤΤΑΡΙΚΟ ΑΔΕΝΟΚΑΡΚΙΝΩΜΑ ΛΑΡΥΓΓΑ: ΜΙΑ ΕΞΑΙΡΕΣΗ ΣΤΟΝ ΚΑΝΟΝΑ**A. Ηλιάδης¹, Ν. Λαζαρίδης², Α. Φωτιάδου³, Π. Χυτίρογλου^{1,3}**¹Εργαστήριο Γενικής Παθολογίας και Παθολογικής Ανατομικής, Τμήμα Ιατρικής, Αριστοτέλειο Πανεπιστήμιο Θεσσαλονίκης²Εργαστήριο Ανατομίας και Χειρουργικής Ανατομίας, Τμήμα Ιατρικής, Αριστοτέλειο Πανεπιστήμιο Θεσσαλονίκης³Εργαστήριο Διαγνωστικής Ιστοπαθολογίας, Θεσσαλονίκη**AA69. ΠΡΩΤΟΠΑΘΕΣ ΝΕΥΡΟΕΝΔΟΚΡΙΝΙΚΟ ΚΑΡΚΙΝΩΜΑ ΠΑΡΩΤΙΔΑΣ****A. Παπούδου-Μπάη¹, Α. Χαρχαντή², Δ. Φανάκης¹, Σ. Μαντά³,
Σ. Παπαεμμανουήλ⁴, Π. Τσέκερης³, Α. Μπατιστάτου¹, Α. Γούσια¹**¹Εργαστήριο Παθολογικής Ανατομικής, Σχολή Επιστημών Υγείας, Τμήμα Ιατρικής, Πανεπιστήμιο Ιωαννίνων²Εργαστήριο Ανατομίας-Ιστολογίας-Εμβρυολογίας, Σχολή Επιστημών Υγείας, Τμήμα Ιατρικής, Πανεπιστήμιο Ιωαννίνων³Τμήμα Ακτινοθεραπευτικής Ογκολογίας, Πανεπιστημιακό Γενικό Νοσοκομείο Ιωαννίνων⁴Εργαστήριο Παθολογικής Ανατομικής, Νοσοκομείο Θεσσαλονίκης «Γ. Παπανικολάου»**AA70. ΑΣΒΕΣΤΟΠΟΙΟΥΜΕΝΟΣ ΕΠΙΘΗΛΙΑΚΟΣ ΟΔΟΝΤΟΓΕΝΗΣ ΟΓΚΟΣ: ΠΑΡΟΥΣΙΑΣΗ ΠΕΡΙΠΤΩΣΗΣ****A. Μπαλιάκα¹, Μ. Κιλμπασάνη¹, Ν. Παστέλλη¹, Ι. Καραφουλίδου¹, Γ. Βενέτης²,
Σ. Παπαεμμανουήλ¹**¹ Παθολογοανατομικό Εργαστήριο, Γ.Ν.Θ. «Γ. Παπανικολάου»² Κλινική Στοματικής και Γναθοπροσωπικής Χειρουργικής, Γ.Ν.Θ. «Γ. Παπανικολάου»**AA71. ΛΟΒΩΔΕΣ ΤΡΙΧΟΕΙΔΕΣ ΑΙΜΑΓΓΕΙΩΜΑ ΛΑΡΥΓΓΑ: ΠΑΡΟΥΣΙΑΣΗ ΠΕΡΙΠΤΩΣΗΣ****A. Μπαλιάκα, Μ. Κιλμπασάνη, Ν. Παστέλλη, Ι. Ματζαράκης, Ι. Δημητριάδης,
Σ. Παπαεμμανουήλ**

Παθολογοανατομικό Εργαστήριο, Γ.Ν.Θ. «Γ. Παπανικολάου»

AA72. ΥΑΛΟΕΙΔΟΠΟΙΟΥΜΕΝΟ ΔΙΑΥΓΟΚΥΤΤΑΡΙΚΟ ΚΑΡΚΙΝΩΜΑ (HCCC) ΑΝΩ ΓΝΑΘΟΥ: ΠΑΡΟΥΣΙΑΣΗ ΠΕΡΙΣΤΑΤΙΚΟΥ ΚΑΙ ΑΝΑΣΚΟΠΗΣΗ ΤΗΣ ΒΙΒΛΙΟΓΡΑΦΙΑΣ**A. Μπαλιάκα, Μ. Κιλμπασάνη, Ν. Παστέλλη, Ι. Δημητριάδης, Σ. Παπαεμμανουήλ**

Παθολογοανατομικό Εργαστήριο, Γ.Ν.Θ. «Γ. Παπανικολάου»

AA73. Η ΠΕΡΙΠΤΩΣΗ ΕΝΟΣ ΜΕΤΑΣΤΑΤΙΚΟΥ ΜΕΛΑΝΩΜΑΤΟΣ ΣΤΗΝ ΠΑΡΩΤΙΔΑ**Μ. Κιλμπασάνη, Ι. Ματζαράκης, Ι. Δημητριάδης, Ν. Παστέλλη, Α. Μπαλιάκα,
Ι. Καραφουλίδου, Σ. Παπαεμμανουήλ**

Παθολογοανατομικό Εργαστήριο, Γ.Ν.Θ. «Παπανικολάου»

AA74. ΚΑΡΚΙΝΩΜΑ ΕΚ ΠΛΕΙΟΜΟΡΦΟΥ ΑΔΕΝΩΜΑΤΟΣ ΣΤΗΝ ΠΑΡΩΤΙΔΑ: ΕΞΕΡΓΑΣΙΑ ΠΟΥ ΑΦΑΙΡΕΘΗΚΕ ΜΕΤΑ 20 ΕΤΗ**A. Χέβα¹, Μ. Κιλμπασάνη², Ι. Δημητριάδης², Κ. Βλάχτσος³, Σ. Παπαεμμανουήλ²**¹ Εργαστήριο Γενικής Παθολογίας και Παθολογικής Ανατομικής, Τμ. Ιατρικής, Α.Π.Θ.² Παθολογοανατομικό Εργαστήριο, Γ.Ν.Θ. «Γ. Παπανικολάου»³ Ωτορινολαρυγγολογική Κλινική, Γ.Ν.Θ. «Γ. Παπανικολάου»**AA75. ΔΥΟ ΠΕΡΙΠΤΩΣΕΙΣ ΕΚΤΟΠΟΥ ΜΗΝΙΓΓΙΩΜΑΤΟΣ ΡΙΝΟΣ – ΠΑΡΑΡΡΙΝΙΚΩΝ ΚΟΛΠΩΝ****Π. Παντελίδου^{1,2}, Γ. Πετράκης^{1,2}, Ζ. Τσινασλανίδου³, Α. Φωτιάδου¹,
Ι. Σουλτογιάννης¹, Ι. Κωνσταντινίδης³, Π. Χυτίρογλου^{1,2}**¹Εργαστήριο Διαγνωστικής Ιστοπαθολογίας,²Εργαστήριο Γενικής Παθολογίας και Παθολογικής Ανατομικής Τμήματος Ιατρικής Α.Π.Θ.³Α΄ Πανεπιστημιακή Ωτορινολαρυγγολογική Κλινική Τμήματος Ιατρικής Α.Π.Θ.

AA76. ΔΥΟ ΚΑΡΚΙΝΟΣΑΡΚΩΜΑΤΑ ΛΑΡΥΓΓΟΣ:ΚΑΡΚΙΝΩΜΑ ΑΠΟ ΠΛΑΚΩΔΗ ΚΥΤΤΑΡΑ ΣΥΝΔΥΑΣΜΕΝΟ ΜΕ: 1. ΧΟΝΔΡΟΣΑΡΚΩΜΑ ΚΑΙ 2. ΧΟΝΔΡΟΠΛΑΣΤΙΚΟ ΟΣΤΕΟΣΑΡΚΩΜΑ

Γ. Λιάπη¹, Ε. Παπακωνσταντίνου¹, Π. Ευσταθιάδου¹, Α.Ι. Ιερωνυμάκη¹, Δ. Πανταζής²

¹Παθολογοανατομικό Κλινική Γ.Ν. Ελευσίνας «Θριάσιο»

²Ω.Ρ.Λ. Κλινική Γ.Ν. Ελευσίνας «Θριάσιο»

AA77. ΑΜΦΟΤΕΡΟΠΛΕΥΡΗ ΣΑΡΚΟΕΙΔΩΣΗ ΠΑΡΩΤΙΔΑΣ:ΠΕΡΙΓΡΑΦΗ ΣΠΑΝΙΑΣ ΠΕΡΙΠΤΩΣΗΣ

Γ. Γαλανόπουλος, Κ. Κούλια, Α. Τσαβαρή, Ν. Νότκοβιτς, Γ. Σωτηροπούλου, Κ. Μανωλουδάκη

Παθολογοανατομικό Εργαστήριο, «Τζάνειο» Γενικό Νοσοκομείο Πειραιά

AA78. ΠΙΓΑΝΤΟΚΥΤΤΑΡΙΚΟΣ ΟΓΚΟΣ ΤΩΝ ΜΑΛΑΚΩΝ ΜΟΡΙΩΝ: ΜΙΑ ΣΠΑΝΙΑ ΕΝΤΟΠΙΣΗ ΣΤΗ ΦΩΝΗΤΙΚΗ ΧΟΡΔΗ

Α. Σουρλά, Β. Βλάχου, Ε. Σούκα, Δ. Πανταζής, Χ. Κίττας

Παθολογοανατομικό Εργαστήριο Ομίλου Βιοιατρικής

Διόρθωση: AA79: Κατηγορία Ενδοκρινείς Αδένες- Δέρμα**AA79. ΚΑΛΣΙΦΥΛΑΞΙΑ :ΑΝΑΦΟΡΑ ΜΙΑΣ ΠΕΡΙΠΤΩΣΗΣ**

Σ. Περβανά, Ε. Παζαρή, Ο. Μπατσή, Γ. Πανσεληνάς, Ι. Ευστρατίου

Παθολογοανατομικό Εργαστήριο Γενικού Νοσοκομείου Θεσσαλονίκης Παπαγεωργίου

AA80. ΣΑΡΚΩΜΑΤΟΕΙΔΕΣ ΚΑΡΚΙΝΩΜΑ ΑΝΑΠΤΥΧΘΕΝ ΣΕ ΕΔΑΦΟΣ ΘΗΛΩΜΑΤΟΣ ΤΥΠΟΥ SCHNEIDERIAN

Α. Σουρλά, Β. Βλάχου, Ε. Σούκα, Π. Μαραγκουδάκης, Χ. Κίττας

Παθολογοανατομικό Εργαστήριο Ομίλου Βιοιατρικής

AA81. ΣΙΑΛΟΛΙΠΩΜΑ: ΜΙΑ ΣΠΑΝΙΑ ΚΑΛΟΗΘΗΣ ΟΝΤΟΤΗΤΑ ΤΩΝ ΣΙΕΛΟΓΟΝΩΝ ΑΔΕΝΩΝ

Ε. Αρκουμάνη, Μ. Νιφόρα, Ν. Νονονίς, Π. Τζιάκου, Α. Ζήζη-Σερμπετζόγλου

Παθολογοανατομικό Εργαστήριο, «Τζάνειο» Γενικό Νοσοκομείο Πειραιά

AA82. ΧΩΡΙΣΤΩΜΑ (GLIAL CHORISTOMA) ΔΕΞΙΟΥ ΟΤΟΣ. ΑΝΑΦΟΡΑ ΠΕΡΙΣΤΑΤΙΚΟΥ

Σ. Περβανά, Ε. Παζαρή, Ο. Μπατσή, Γ. Πανσεληνάς, Ι. Ευστρατίου

Παθολογοανατομικό Εργαστήριο Γενικού Νοσοκομείου Θεσσαλονίκης Παπαγεωργίου

Γενικά Θέματα - Κεντρικό Νευρικό Σύστημα

Προεδρείο: Ανεστάκης Δ., Φίσκα Α.

AA83. ΜΕΛΕΤΗ ΝΕΟΠΛΑΣΜΑΤΙΚΩΝ ΕΞΕΡΓΑΣΙΩΝ ΣΕ ΝΕΚΡΟΤΟΜΙΚΟ ΥΛΙΚΟ ΚΑΤΑ ΤΗΝ ΠΕΡΙΟΔΟ 1998-2017

Α. Μητσέλου

Εργαστήριο Ιατροδικαστικής και Τοξικολογίας Ιατρικής Σχολής Πανεπιστημίου Ιωαννίνων, Ιωάννινα

AA84. Η ΠΑΘΟΛΟΓΙΚΗ ΑΝΑΤΟΜΙΚΗ ΩΣ ΣΗΜΕΙΟ ΤΟΜΗΣ ΤΗΣ ΤΕΧΝΗΣ ΚΑΙ ΤΗΣ ΙΑΤΡΙΚΗΣ

Ε. Βλοτινού

Παθολογοανατομικό Εργαστήριο Γενικού Νοσοκομείου Ανατολικής Αχαΐας- ΝΜ Αιγίου



AA85. ΔΡΑΣΤΗΡΙΟΤΗΤΑ ΕΡΓΑΣΤΗΡΙΟΥ ΝΕΚΡΟΤΟΜΙΚΗΣ ΙΣΤΟΠΑΘΟΛΟΓΙΑΣ ΑΠΘ ΓΙΑ ΤΟ ΕΤΟΣ 2016

Δ. Ταλίδου¹, Α. Τσιμανίδου¹, Μ. Κλαδάς¹, Π.Ρ. Γαβρίλης¹, Ν. Κασωτάκης¹, Π. Παυλίδης², Ε. Ζαγγελίδου³, Δ. Ανεστάκης¹

¹Τμήμα Νεκροτομικής Ιστοπαθολογίας, Εργαστήριο Ιατροδικαστικής και Τοξικολογίας, Ιατρικό Τμήμα, Αριστοτέλειο Πανεπιστήμιο Θεσσαλονίκης

²Εργαστήριο Ιατροδικαστικών Επιστημών, Ιατρική Σχολή, Δημοκρίτειο Πανεπιστήμιο Θράκης

³Ιατροδικαστική Υπηρεσία Θεσσαλονίκης, Υπουργείο Δικαιοσύνης.

AA86. ΑΜΥΛΟΕΙΔΩΣΗ ΑΡΝΗΤΙΚΗ ΣΤΗΝ CONGO-RED: ΜΙΑ ΠΙΘΑΝΗ ΔΙΑΓΝΩΣΤΙΚΗ ΠΑΓΙΔΑ.

Ν. Γούτας, Μ. Σοφόπουλος, Β. Μηλιώνης, Σ. Παπαδόδημα, Κ. Κάτσος, Χ. Σηπλιοπούλου, Δ. Βλαχοδημητρόπουλος

Παθολογοανατομικό Εργαστήριο Γ.Α.Ο.Ν.Α «Ο Άγιος Σάββας»

AA87. ΠΕΡΙΓΡΑΦΗ ΠΕΡΙΠΤΩΣΗΣ ΛΕΠΤΟΜΗΝΙΓΓΙΚΟΥ ΜΕΛΑΝΟΚΥΤΤΩΜΑΤΟΣ / ΜΕΛΑΝΟΚΥΤΤΩΣΗΣ ΣΠΟΝΔΥΛΙΚΗΣ ΣΤΗΛΗΣ

Μ. Νιφόρα, Ν. Νόθκοβιτς, Ι. Ιερωνυμάκη, Κ. Κούλια, Γ. Γαλανόπουλος, Κ. Μανωλουδάκη

Παθολογοανατομικό Εργαστήριο, «Τζάνειο» Γενικό Νοσοκομείο Πειραιά

AA88. ΔΙΑΜΙΚΤΟ ΓΑΓΓΛΙΟΝΕΥΡΟΒΛΑΣΤΩΜΑ ΕΝΗΛΙΚΟΥ. ΠΑΡΟΥΣΙΑΣΗ ΔΥΟ ΠΕΡΙΠΤΩΣΕΩΝ

Ν. Βλαδήκα¹, Σ. Μπαρμπάνης¹, Β. Χριστοφορίδου¹, Δ. Γερασιμίδου¹, Γ. Ζαφειρίου², Π. Ξηρού¹

¹Εργαστήριο Παθολογικής Ανατομικής

²Χειρουργικό Ογκολογικό Τμήμα Α.Ν.Θ. Θεαγένειο

AA89. ΝΟΣΟΣ ERDHEIM-CHESTER Κ.Ν.Σ.: ΑΝΑΦΟΡΑ ΠΕΡΙΠΤΩΣΗΣ

Γ. Λιάπη¹, Ε. Παπακωνσταντίνου¹, Π. Ευσταθιάδου¹, Δ. Παπαφράγκος², Δ. Καραγεωργιάδης², Π. Παπαγεωργόπουλος²

¹Παθολογοανατομικό Εργαστήριο Γ.Ν. Ελευσίνας «Θριάσιο»

²Νευροχειρουργική Κλινική Γ.Ν. Ελευσίνας «Θριάσιο»

AA90. ΛΙΠΟΝΕΥΡΟΚΥΤΩΜΑ ΕΓΚΕΦΑΛΟΥ

Σ. Περβανά, Ε. Παζαρλή, Ο. Μπατσή, Γ. Πανσεληνάς, Ι. Ευστρατίου

Παθολογοανατομικό Εργαστήριο Γενικού Νοσοκομείου Θεσσαλονίκης Παπαγεωργίου

AA91. ΠΛΕΙΟΜΟΡΦΟ ΞΑΝΘΟΑΣΤΡΟΚΥΤΤΩΜΑ ΜΕ ΑΝΑΠΛΑΣΤΙΚΟΥΣ ΧΑΡΑΚΤΗΡΕΣ: ΠΑΡΟΥΣΙΑΣΗ ΕΝΟΣ ΠΕΡΙΣΤΑΤΙΚΟΥ

Μ. Νιφόρα, Γ. Γαλανόπουλος, Α.Δ. Παπαναστασίου, Ε. Αρκουμάνη, Α. Ζήζη-Σερμπετζόγλου

Παθολογοανατομικό Εργαστήριο, «Τζάνειο» Γενικό Νοσοκομείο Πειραιά

AA92. ΠΡΩΤΟΠΑΘΕΣ ΥΠΟΣΚΛΗΡΙΔΙΟ ΕΝΔΟΜΥΕΛΙΚΟ ΣΑΡΚΩΜΑ EWING/PNET ΙΠΠΟΥΡΙΔΑΣ

Μ. Νιφόρα, Ε. Αρκουμάνη, Ι. Ιερωνυμάκη, Ν. Νονconi, Α.Δ. Παπαναστασίου, Α. Ζήζη-Σερμπετζόγλου

Παθολογοανατομικό Εργαστήριο, «Τζάνειο» Γενικό Νοσοκομείο Πειραιά

AA93. ΜΕΛΕΤΗ ΠΡΩΤΟΠΑΘΩΝ ΟΓΚΩΝ ΤΟΥ ΚΕΝΤΡΙΚΟΥ ΝΕΥΡΙΚΟΥ ΣΥΣΤΗΜΑΤΟΣ ΣΕ ΝΕΚΡΟΤΟΜΙΚΟ ΥΛΙΚΟ ΚΑΤΑ ΤΗΝ ΠΕΡΙΟΔΟ 1998-2017

Α. Μητσέλου

Εργαστήριο Ιατροδικαστικής και Τοξικολογίας Πανεπιστημίου Ιωαννίνων, Ιωάννινα

08.30-09.00 **Ελεύθερες Ανακοινώσεις**

Προεδρείο: Μεδίτσκου Σ., Σπηλιάδη Χ., Χέβα Α.

Ενδοκρινείς Αδένες**ΕΑ21. ΚΛΙΝΙΚΟΠΑΘΟΛΟΓΟΑΝΑΤΟΜΙΚΑ ΧΑΡΑΚΤΗΡΙΣΤΙΚΑ ΘΗΛΩΔΟΥΣ ΜΙΚΡΟΚΑΡΚΙΝΩΜΑΤΟΣ ΘΥΡΕΟΕΙΔΟΥΣ ΑΔΕΝΑ****Μ. Γκέρμπεση¹, Ε. Γεροπούλου¹, Γ. Μαρκαντές², Β. Τζελέπη¹, Κ. Παναγόπουλος³, Δ. Μπαντούνα¹, Κ. Κεκεμπάνου¹, Μ. Μιχαλάκη², Κ. Μάρκου², Μ. Μελαχροινού¹**¹Εργαστήριο Παθολογικής Ανατομικής, Πανεπιστήμιο Πατρών²Ενδοκρινολογικό Τμήμα Παθολογικής Κλινικής, Πανεπιστήμιο Πατρών³Χειρουργική Κλινική, Τμήμα Ιατρικής, Πανεπιστήμιο Πατρών**Μαλακά Μόρια και Οστά****ΕΑ22. ΣΥΜΒΟΛΗ ΤΗΣ ΑΝΙΧΝΕΥΣΗΣ ΧΑΡΑΚΤΗΡΙΣΤΙΚΩΝ ΧΡΩΜΟΣΩΜΙΚΩΝ ΜΕΤΑΘΕΣΕΩΝ ΣΕ ΔΙΑΓΝΩΣΤΙΚΑ ΠΡΟΒΛΗΜΑΤΙΚΕΣ ΠΕΡΙΠΤΩΣΕΙΣ ΡΑΒΔΟΜΥΟΣΑΡΚΩΜΑΤΟΣ****Σ. Σωτηρίου, Σ.Ε. Τζωρακολευθεράκη, Α. Δασκαλάκη, Β. Κωτούλα, Π. Χυτίργουλου**
Εργαστήριο Γενικής Παθολογίας και Παθολογικής Ανατομικής, Τμήμα Ιατρικής, Α.Π.Θ.**Πεπτικό Σύστημα****ΕΑ23. Η ΕΚΦΡΑΣΗ ΤΗΣ ΚΕΡΑΤΙΝΗΣ 7 ΣΤΑ ΧΟΛΟΣΤΑΤΙΚΑ ΗΠΑΤΙΚΑ ΝΟΣΗΜΑΤΑ****Κ. Μιχαηλίδης¹, Σ. Σακελλαρίου¹, Ι. Βλαχογιαννάκος², Κ. Τηνιακού^{3,4}, Ι. Δελλαδέτσιμα¹**¹ Α Εργαστήριο Παθολογικής Ανατομικής, Ιατρική Σχολή, Εθνικό και Καποδιστριακό Πανεπιστήμιο Αθηνών.² Γαστρεντερολογική Κλινική, Ιατρική Σχολή, Εθνικό και Καποδιστριακό Πανεπιστήμιο Αθηνών.³ Εργαστήριο Παθολογικής Ανατομικής, Αρεταίειο Νοσοκομείο, Ιατρική Σχολή, Εθνικό και Καποδιστριακό Πανεπιστήμιο Αθηνών.⁴ Institute of Cellular Medicine, Faculty of Medical Sciences, Newcastle University, Newcastle upon Tyne, NE2 4HH, United Kingdom**ΕΑ24. ΕΥΡΗΜΑΤΑ ΑΠΟ ΤΗΝ ΑΝΑΖΗΤΗΣΗ ΜΙΚΡΟΔΟΥΡΟΦΟΡΙΚΗΣ ΑΣΤΑΘΕΙΑΣ (MSI) ΣΤΟΝ ΚΑΡΚΙΝΟ ΤΟΥ ΠΑΧΕΟΣ ΕΝΤΕΡΟΥ (ΚΠΕ)****Ε. Μαραγκός, Α. Ζαμπαρέλου, Κ. Σαπουνάς, Ε. Λογοθέτη, Σ. Βγενοπούλου, Μ. Χόρτη, Μ. Δαιμονάκου**

Τμήμα Παθολογικής Ανατομικής, Σισμανόγλειο Γενικό Νοσοκομείο Αττικής

ΕΑ25. ΣΙΤΕΥΤΙΚΑ ΚΥΤΤΑΡΑ ΠΟΥ ΣΥΝΕΚΦΡΑΖΟΥΝ CD68 ΚΑΙ ΑΝΟΡΓΑΝΑ ΠΟΛΥΦΩΣΦΟΡΙΚΑ ΣΧΕΤΙΖΟΝΤΑΙ ΜΕ ΚΑΡΚΙΝΟ ΠΑΧΕΟΣ ΕΝΤΕΡΟΥ**Σ. Αρελάκη¹, Α. Αραμπατζιόγλου², Κ. Καμπάς², Ε. Σιβρίδης³, Κ. Ρίτης², Α. Γιατρομανωλάκη³**¹Εργαστήριο Γενικής Παθολογίας και Παθολογικής Ανατομικής, Ιατρική Σχολή, Αριστοτέλειο Πανεπιστήμιο Θεσσαλονίκης²Εργαστήριο Μοριακής Αιματολογίας, Ιατρική Σχολή, Δημοκρίτειο Πανεπιστήμιο Θράκης³Εργαστήριο Παθολογικής Ανατομικής, Πανεπιστημιακό Γενικό Νοσοκομείο Αλεξανδρούπολης, Δημοκρίτειο Πανεπιστήμιο Θράκης

- 09.00-10.30 **Στρογγυλή Τράπεζα**
Μοριακή διαγνωστική σε ιστούς παραφίνης: Ποιά είναι τα όρια;
Αριστοτέλειο Πανεπιστήμιο Θεσσαλονίκης
 Προεδρείο: Κωστόπουλος Ι., Κωτούλα Β.
Αντιφατικά και αναληθή αποτελέσματα, πέρα από τους ελέγχους ποιότητας
 Μπόμπος Μ.
Αποτύπωση της φαινοτυπικής και γενωμικής ετερογένειας στην ιστολογική έκθεση
 Χέβα Α.
Η πραγματική κλινική αξία των μοριακών δεικτών, με παράδειγμα το HER2 και το PD-L1
 Πούλιος Χ.
Μεταλλάξεις και άλλοι DNA δείκτες σε μονιμοποιημένους ιστούς
 Κωτούλα Β.
-
- 10.30-11.00 **Διάλεξη**
Εξαρτηματικοί όγκοι δέρματος ως δείκτες συνδρόμων προδιάθεσης για καρκίνο
 Κανιτάκης Ι.
 Προεδρείο: Γραικού Α., Καραγιαννοπούλου Γ.
- 11.00-11.30 **Διάλειμμα**
- 11.30-13.00 **Στρογγυλή Τράπεζα**
Όγκοι όρχεος
Ομάδα Ουροποιητικού Συστήματος
 Προεδρείο: Καμάς Α., Μηλιαράς Δ.
Ιστογένεση - Όγκοι όρχεος από γεννητικά κύτταρα
 Τζελέπη Β.
Όγκοι όρχεος από μη γεννητικά κύτταρα
 Στόφας Α.
Ογκόμορφες αλλοιώσεις που μιμούνται νεοπλάσματα όρχεος
 Μπόμπος Μ.
Μοριακά μονοπάτια ογκογένεσης και θεραπείες
 Κεσίσης Γ.
-
- 13.00-13.30 **Διάλεξη**
Η Ευρωπαϊκή Εταιρεία Παθολογικής Ανατομικής: προοπτικές και προκλήσεις
 Τηνιακού Ντ.
 Προεδρείο: Πατσιαούρα Κ., Πατσούρης Ε.
-
- 13.30-15.30 **Γενική Συνέλευση**
- 15.30-16.30 **Μεσημβρινή Διακοπή**

- 16.30-17.00 **Διάλεξη**
Η πολυμορφία της εκπαίδευσης στην παθολογική ανατομική ανά τον κόσμο υπό το πρίσμα της IAP
Κοντογεώργος Γ.
Προεδρείο: Μπατιστάτου Α., Τηνιακού Ντ.
-
- 17.00-18.00 **Στρογγυλή Τράπεζα**
Μαθαίνοντας από τα λάθη μας
Ελληνικό Τμήμα της International Academy of Pathology
Προεδρείο: Παυλάκη Κ., Τριγγίδου Ρ.
- 1^ο Περιστατικό**
Γιαννικάκη Ε.
- 2^ο Περιστατικό**
Μπόμπος Μ.
- 3^ο Περιστατικό**
Τριχιά Ε.
- 4^ο Περιστατικό**
Αγρογιάννης Γ.
- 5^ο Περιστατικό**
Παυλάκη Κ.
-
- 18.00-18.30 **Διάλεξη**
Ο ρόλος του Παθολογοανατόμου στο Ογκολογικό Συμβούλιο
Αραπαντώνη – Δαδιώτη Π.
Προεδρείο: Δαιμονάκου – Βατοπούλου Μ., Ξανθάκης Ι.
- 18.30-19.00 Διάλειμμα**
- 19.00-20.00 **Διαλέξεις**
Update on vascular tumor pathology
Linos K.
- Νεώτερα δεδομένα για τα στρογγυλοκυτταρικά σαρκώματα**
Σκαρπίδη Ε.
Προεδρείο: Αραπαντώνη – Δαδιώτη Π., Κουβίδου Χ., Κολέτσα Τ.
-
- 20.00-20.30 **Δορυφορική Διάλεξη**
Menarini Diagnostics SA
- Sample management and formalin free hospital: an Italian experience**
Cavazzana A.
Προεδρείο: Σταθόπουλος Ε.
-
- 20.30-21.00 **Δορυφορική Διάλεξη**
Bristol - Myers Squibb
- Αναδυόμενοι βιοδείκτες στην ανοσοθεραπεία του καρκίνου**
Κουρέα Ε.
Προεδρείο: Καφίρη Γ.



Αίθουσα Αμφιτρύων Ι

- 09.00-09.30 **Διάλεξη**
Νέες εξελίξεις στα μεσοθηλιώματα
Χόρτη Μ.
Ομάδα Πνεύμονος – Θώρακος
Προεδρείο: Μπαρμπάνης Σ., Παστέλλη Ν.
-
- 11.30-13.00 **Στρογγυλή Τράπεζα**
Νεότερα δεδομένα της αναθεωρημένης ταξινόμησης WHO 2016 των όγκων των αιμοποιητικών και λεμφικών ιστών
Ομάδα Λεμφικού και Αιμοποιητικού Συστήματος
Προεδρείο: Ιωάννου Μ., Μαρίνος Λ., Πατακιούτα Φ.
- Λεμφώματα από μικρά Β-λεμφοκύτταρα**
Κανέλλης Γ.
- Λεμφώματα από μεγάλα Β- λεμφοκύτταρα**
Μελαχροινού Μ.
- Νεοπλάσματα από ώριμα Τ και ΝΚ κύτταρα**
Δράκος Η.
- Νέες οντότητες κατά WHO 2016. Παρουσίαση επιλεγμένων περιστατικών**
- Περιστατικό 1ο: Λεμφοζιδιακό λέμφωμα 12κτύλου**
Κεκεμπάνου Κ.
- Περιστατικό 2ο: EBV+ βλεννογονοδερματικό έλκος**
Κανέλλης Γ.
- Περιστατικό 3ο: Μονόμορφο επιθηλιοτρόπο εντερικό Τ- λέμφωμα**
Τσακிரάκη Ζ.
- Περιστατικό 4ο: Πρωτοπαθής δερματική CD4+ λεμφοϋπερπλαστική διαταραχή από μικρού/μέσου μεγέθους Τ- λεμφοκύτταρα**
Μαρίνος Λ.
-
- 17.00-18.30 **Σεμινάριο Ενδιαφερόντων Περιστατικών**
Όγκοι θυρεοειδούς με έμφαση στους περιγεγραμμένους εγκαψωμένους όγκους σύμφωνα με την πρόσφατη ταξινόμηση της WHO
Ομάδα Ενδοκρινών Αδένων
Προεδρείο: Μηλιάς Σ., Τσομπανίδου Χ.
- 1^ο Περιστατικό**
Πούλιος Χ., Καραγιαννοπούλου Γ.
- 2^ο Περιστατικό**
Χέβα Α.
- 3^ο Περιστατικό**
Α. Μπούκλας Δ., Πανσεληνάς Γ.
Β. Μπαλιάκα Α., Παπαεμμανουήλ Σ.

4^ο Περιστατικό

A. Μελαχροινού Μ.
B. Καρπαθίου Γ.

5^ο Περιστατικό

Σωτηρίου Σ., Τζιούφα Β.

6^ο Περιστατικό

A. Χλιάρα Ε., Γιαννικάκη Ε.
B. Καρπαθίου Γ.

Σχολιασμός- Σύνοψη

Παπαϊωάννου Δ.

Αναρτημένες Ανακοινώσεις**Γυναικολογικό Σύστημα**

Προεδρείο: Αθανασίου Ε., Περβανά Σ.

ΑΑ94. ΑΝΑΣΤΟΜΩΤΙΚΟ ΑΙΜΑΓΓΕΙΩΜΑ ΩΘΗΚΗΣ ΣΧΕΤΙΖΟΜΕΝΟ ΜΕ ΑΝΑΠΤΥΞΗ ΑΔΕΝΟΚΑΡΚΙΝΩΜΑΤΟΣ ΕΝΔΟΜΗΤΡΙΟΥ: ΠΕΡΙΓΡΑΦΗ ΜΙΑΣ ΙΔΙΑΙΤΕΡΑ ΣΠΑΝΙΑΣ ΠΕΡΙΠΤΩΣΗΣ

Μ. Παπαζιάν¹, Ν. Νόβοκοιτις², Ι. Ιερωνυμάκη³, Ν. Ακριβός¹

¹Ρέα Μαιευτική Γυναικολογική Κλινική

²ΕΑΝΠ Μεταξά

³Θριάσιο Γενικό Νοσοκομείο Ελευσίνας

ΑΑ95. ΣΩΛΗΝΟΠΛΑΚΩΔΗΣ ΠΟΛΥΠΟΔΑΣ ΤΟΥ ΚΟΛΠΟΥ

Ν. Νόβοκοιτις¹, Μ. Παπαζιάν², Δ. Τζιωρτζιώτης²

¹ΕΑΝΠ Μεταξά

²Ρέα Μαιευτική Γυναικολογική Κλινική

ΑΑ96. ΚΟΚΚΙΟΚΥΤΤΑΡΙΚΟΣ ΟΓΚΟΣ ΝΕΑΝΙΚΟΥ ΤΥΠΟΥ ΩΣ ΤΥΧΑΙΟ ΕΥΡΗΜΑ ΣΕ ΚΑΙΣΑΡΙΚΗ ΤΟΜΗ ΕΠΙΤΟΚΟΥ 40 ΕΒΔΟΜΑΔΩΝ: ΠΕΡΙΓΡΑΦΗ ΠΕΡΙΠΤΩΣΗΣ

Ξ. Γραμματόγλου¹, Μ. Λενός¹, Ν. Δραγκόλας¹, Ν. Θεοδοσόπουλος¹, Χ. Κοτσώνης², Δ. Απέσσου¹

¹Παθολογοανατομικό Τμήμα,

²Γυναικολογική Κλινική, Γ.Ν.Ν. Ιωνίας «Κωνσταντοπούλειο – Πατησίων»

ΑΑ97. UTERINE TUMORS RESEMBLING OVARIAN SEX CORD TUMORS (UTROSCT) – ΠΑΡΟΥΣΙΑΣΗ ΣΠΑΝΙΟΥ ΠΕΡΙΣΤΑΤΙΚΟΥ

Α.Ι.Ιερωνυμάκη¹, Μ.Παπαζιάν², Ν.Σάγος², Δ.Τζιωρτζιώτης²

¹Γενικό Νοσοκομείο Ελευσίνας Θριάσιο

²Ρέα Μαιευτική Γυναικολογική Κλινική

ΑΑ98. ΣΤΕΡΟΕΙΔΗΣ ΟΓΚΟΣ ΩΘΗΚΗΣ

Ε. Δέλλιου¹, Β. Παπαμιχαήλ², Α. Ζήζη-Σερμπετζόγλου³, Μ. Πολυζώης⁴

¹Ιδιωτικό Παθολογοανατομικό Εργαστήριο Ξάνθης

²Ιδιωτικό Παθολογοανατομικό Εργαστήριο Πειραιά

³Παθολογοανατομικό Εργαστήριο Τζανετίου Νοσοκομείου Πειραιά

⁴Ιδιώτης Μαιευτήρας-Γυναικολόγος Χειρουργός-Ξάνθη



- AA99. ΠΕΡΙΦΕΡΙΚΟΣ ΑΡΧΕΓΟΝΟΣ ΝΕΥΡΟΕΚΤΟΔΕΡΜΙΚΟΣ ΟΓΚΟΣ (ΡΝΕΤ) ΑΝΑΠΤΥΣΣΟΜΕΝΟΣ ΕΝΤΟΣ ΩΡΙΜΟΥ ΚΥΣΤΙΚΟΥ ΤΕΡΑΤΩΜΑΤΟΣ-ΔΙΑΦΟΡΟΔΙΑΓΝΩΣΤΙΚΑ ΔΙΛΗΜΜΑΤΑ**
Μ. Καραγιάννη¹, Π. Παντούλα¹, Α. Καρακώστα¹, Ρ. Μεννόνα¹, Α. Ρογδάκης², Ε. Σωτηρίου¹
¹Εργαστήριο Παθολογικής Ανατομικής ΓΝ Νίκαιας «ΑΓ. Παντελεήμων»
²Β' Χειρουργική Κλινική ΓΝ Νίκαιας « ΑΓ. Παντελεήμων»
- AA100. ΟΡΩΔΕΣ ΚΑΡΚΙΝΩΜΑ ΥΨΗΛΟΥ ΒΑΘΜΟΥ ΚΑΚΟΗΘΕΙΑΣ ΜΕ ΜΕΤΑΒΑΤΙΚΑ ΧΑΡΑΚΤΗΡΙΣΤΙΚΑ**
Ε. Σκαφιδά, Μ. Σοφόπουλος, Ν. Σωτηριάδου, Σ. Σιμπούλου, Ν. Αρνογιαννάκη
Γ.Α.Ο.ΝΑ «Ο Άγιος Σάββας»
- AA101. ΣΠΑΝΙΟ ΠΕΡΙΣΤΑΤΙΚΟ ΧΑΜΗΛΟΒΑΘΜΟΥ ΕΝΔΟΜΗΤΡΙΚΟΥ ΣΑΡΚΩΜΑΤΟΣ, ΚΑΤΑ ΤΗΝ ΕΓΚΥΜΟΣΥΝΗ**
Ε. Χλιάρα, Σ. Βαγιός, Α. Ξεκάλου, Ε. Νιράκη, Γ. Γεωργίου, Ε. Γιαννικάκη
Παθολογοανατομικό Τμήμα και Μαιευτική και Γυναικολογική Κλινική Βενιζέλειου ΓΝΗ
- AA102. ΟΡΩΔΕΣ ΑΔΕΝΟΚΑΡΚΙΝΩΜΑ ΣΑΛΠΙΓΓΟΣ. ΜΙΑ ΣΠΑΝΙΑ ΟΝΤΟΤΗΤΑ**
Ε. Χλιάρα, Α. Ξεκάλου, Η. Βαγιός, Π. Ιερομονάχου, Γ. Καζαμιάς, Γ. Γεωργίου
Παθολογοανατομικό Τμήμα Βενιζέλειου ΓΝΗ
- AA103. ΑΣΥΝΗΘΙΣΤΗ ΠΕΡΙΠΤΩΣΗ ΛΙΠΟΛΕΙΟΜΥΩΜΑΤΟΣ ΜΗΤΡΑΣ**
Κ. Κούλια, Α. Τσαβαρή, Ε. Αρκουμάνη, Κ. Μανωλιδάκη, Θ. Βασιλακάκη
Παθολογοανατομικό Εργαστήριο «Τζάνειο» Γενικό Νοσοκομείο Πειραιά
- AA104. Η ΔΙΑΜΕΤΡΟΣ ΤΟΥ ΟΓΚΟΥ ΩΣ ΠΡΟΓΝΩΣΤΙΚΟΣ ΔΕΙΚΤΗΣ ΓΙΑ ΤΗΝ ΠΑΡΟΥΣΙΑ ΛΕΜΦΑΔΕΝΙΚΩΝ ΜΕΤΑΣΤΑΣΕΩΝ ΣΕ GRADE 1 ΚΑΡΚΙΝΩΜΑΤΑ ΤΟΥ ΕΝΔΟΜΗΤΡΙΟΥ**
Σ. Βαγιός¹, Π. Γιάννου¹, Ε. Μεσσήνη¹, Δ. Χρυσανθάκης¹, Θ. Γαβρεσέα¹, Θ. Πανοσκάτσης², Κ. Παυλάκη¹
¹Εργαστήριο Παθολογικής Ανατομικής, Γυναικολογική Κλινική Ιασώ
²Τμήμα Γυναικολογικής Ογκολογίας, Γυναικολογική Κλινική Ιασώ
- AA105. ΕΝΔΟΕΠΙΘΗΛΙΑΚΟ ΟΡΩΔΕΣ ΚΑΡΚΙΝΩΜΑ ΤΟΥ ΕΝΔΟΜΗΤΡΙΟΥ ΑΝΑΠΤΥΣΣΟΜΕΝΟ ΣΕ ΕΔΑΦΟΣ ΥΠΟΒΛΕΝΝΟΓΟΝΙΟΥ ΛΕΙΟΜΥΩΜΑΤΟΣ**
Ν. Κουφόπουλος¹, Φ. Αντωνιάδου¹, Α. Ψαρρής², Δ. Παπαθεοδώρου², Λ. Χάλντη¹
¹Παθολογοανατομικό εργαστήριο Γ.Α.Ο.Ν.Α. «Ο Αγ. Σάββας»
²Γυναικολογική κλινική Γ.Α.Ο.Ν.Α. «Ο Αγ. Σάββας»
- AA106. ΕΝΔΟΜΗΤΡΙΟΕΙΔΕΣ ΚΑΡΚΙΝΩΜΑ ΜΗΤΡΑΣ ΚΑΙ ΣΤΡΩΜΑΤΙΚΟ ΣΑΡΚΩΜΑ ΜΗΤΡΑΣ: ΣΠΑΝΙΑ ΠΕΡΙΠΤΩΣΗ ΔΥΟ ΣΥΓΧΡΟΝΩΝ ΝΕΟΠΛΑΣΜΑΤΩΝ**
Σ. Μαυροπούλου¹, Ζ. Τάτσιου², Α. Πάγκαλος³, Μ. Γρηγοριάδου², Β. Γκουροβανίδης³
¹Παθολογοανατομικό Εργαστήριο, Γενικό Νοσοκομείο Ξάνθης,
²Παθολογοανατομικό Εργαστήριο, Γενικό Νοσοκομείο Καβάλας,
³Γυναικολογική Κλινική Γενικό Νοσοκομείο Ξάνθης
- AA107. ΕΤΕΡΟΠΛΕΥΡΟ ΩΡΧΙΝΩΜΑ ΚΥΗΣΗΣ**
Γ. Γαλανόπουλος, Μ. Νιφόρα, Ι. Ιερουμάκη, Ε. Αρκουμάνη, Α. Ζήζη-Σερμπετζόγλου
Παθολογοανατομικό Εργαστήριο, «Τζάνειο» Γενικό Νοσοκομείο Πειραιά

ΑΑ108. Η ΑΦΑΙΡΕΣΗ ΜΕΣΕΓΧΥΜΑΤΙΚΩΝ ΟΓΚΩΝ ΜΗΤΡΑΣ «ΜΕ ΤΕΜΑΧΙΣΜΟ»: ΑΠΟ ΤΗΝ ΠΛΕΥΡΑ ΤΟΥ ΠΑΘΟΛΟΓΟΑΝΑΤΟΜΟΥ**Π. Γιάννου¹, Ε. Μεσσήνη¹, Δ. Χρυσανθάκης¹, Θ. Γαβρεσέα¹, Θ. Πανοςκάλτσης², Κ. Παυλάκη¹**¹ Παθολογοανατομικό Εργαστήριο, Νοσοκομείο Ιασώ² Τμήμα Γυναικολογικής Ογκολογίας, Νοσοκομείο Ιασώ**ΑΑ109. ΚΑΚΟΗΘΗΣ ΕΞΑΛΛΑΓΗ ΩΡΙΜΟΥ ΚΥΣΤΙΚΟΥ ΤΕΡΑΤΩΜΑΤΟΣ ΩΘΗΚΗΣ ΣΕ ΑΔΙΑΦΟΡΟΠΟΙΗΤΟ ΠΛΕΙΟΜΟΡΦΟ ΣΑΡΚΩΜΑ ΚΑΙ ΠΛΑΚΩΔΕΣ ΚΑΡΚΙΝΩΜΑ: ΑΝΑΦΟΡΑ ΠΕΡΙΠΤΩΣΗΣ****Κ. Κούλια¹, Α. Τσαβαρή¹, Γ. Σωτηροπούλου¹, Μ. Μαντζαρίδου², Θ. Βασιλακάκη¹, Κ. Μανωλουδάκη¹**¹ Παθολογοανατομικό Εργαστήριο Γενικό Νοσοκομείο Πειραιά «Τζάνειο»² Γυναικολογική Κλινική Γενικό Νοσοκομείο Πειραιά «Τζάνειο»**ΑΑ110. ΚΟΚΚΙΟΚΥΤΤΑΡΙΚΟΣ ΟΓΚΟΣ ΤΟΥ ΑΙΔΟΙΟΥ. ΠΑΡΟΥΣΙΑΣΗ ΠΕΡΙΣΤΑΤΙΚΟΥ****Ν. Κουφόπουλος, Μ. Θεοδωρακοπούλου, Ε. Πηγαδιώτη, Λ. Χάλντη**

Παθολογοανατομικό εργαστήριο Γ.Α.Ο.Ν.Α «Αγ. Σάββας»

ΑΑ111. ΜΙΑ ΑΣΥΝΗΘΗΣ ΚΥΣΤΗ ΩΘΗΚΗΣ ΑΓΓΕΙΑΚΗΣ ΠΡΟΕΛΕΥΣΗΣ**Α. Σουρλά, Β. Βλάχου, Ε. Σούκα, Δ. Χαιδόπουλος, Κ. Παυλάκη, Χ. Κίττας**

Παθολογοανατομικό Εργαστήριο Ομίλου Βιοϊατρικής

ΑΑ112. ΠΛΕΞΟΕΙΔΗΣ ΟΓΚΟΣ ΣΕ ΑΣΘΕΝΗ ΜΕ ΙΣΤΟΡΙΚΟ ΚΑΡΚΙΝΩΜΑΤΟΣ ΤΟΥ ΜΑΣΤΟΥ ΚΑΙ ΣΥΓΧΡΟΝΟ ΚΑΡΚΙΝΩΜΑ ΤΟΥ ΕΝΔΟΜΗΤΡΙΟΥ**Ε. Πηγαδιώτη, Ν. Κουφόπουλος, Φ. Αντωνιάδου, Λ. Χάλντη**

Παθολογοανατομικό εργαστήριο Π.Α.Ο.Ν.Α «Αγ. Σάββας»

ΑΑ113. ΠΡΩΤΟΠΑΘΕΣ ΟΡΩΔΕΣ ΚΑΡΚΙΝΩΜΑ ΤΟΥ ΠΕΡΙΤΟΝΑΙΟΥ**Γ. Γαλανόπουλος, Α. Τσαβαρή, Κ. Κούλια, Ε. Αρκουμάνη, Μ. Νιφόρα,****Α. Ζήζη-Σερμπετζόγλου**

Παθολογοανατομικό Εργαστήριο, «Τζάνειο» Γενικό Νοσοκομείο Πειραιά

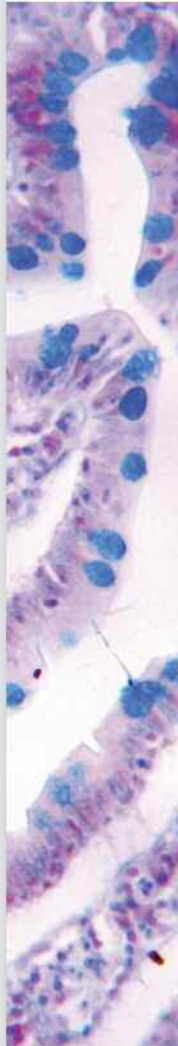
ΑΑ114. ΣΥΝΥΠΑΡΞΗ ΠΛΑΚΩΔΟΥΣ ΚΑΡΚΙΝΩΜΑΤΟΣ ΚΑΙ ΑΔΕΝΟΚΑΡΚΙΝΩΜΑΤΟΣ ΣΤΟΝ ΤΡΑΧΗΛΟ ΤΗΣ ΜΗΤΡΑΣ**Α. Τσαβαρή, Κ. Κούλια, Ε. Αρκουμάνη, Κ. Μανωλουδάκη, Θ. Βασιλακάκη**

Παθολογοανατομικό Εργαστήριο «Τζάνειο» Γενικό Νοσοκομείο Πειραιά

ΑΑ115. ΙΣΤΟΛΟΓΙΚΟΣ ΠΡΟΣΔΙΟΡΙΣΜΟΣ ΤΗΣ ΗΛΙΚΙΑΣ ΚΥΗΣΕΩΣ ΣΕ ΕΞΩΜΗΤΡΙΟ ΚΥΗΣΗ: ΜΥΘΟΣ Ή ΠΡΑΓΜΑΤΙΚΟΤΗΤΑ**Κ. Κάτσος, Δ. Βλαχοδημητρόπουλος, Β. Μηλιώνης, Μ. Σοφόπουλος, Ν. Γούτας,****Χ. Φανάκη, Χ. Σπηλιοπούλου**

Εργαστήριο Ιατροδικαστικής και Τοξικολογίας, Ιατρική Σχολή, Εθνικό

Καποδιστριακό Πανεπιστήμιο Αθηνών

ΑΑ116. ΣΤΡΩΜΑΤΙΚΟΣ ΟΓΚΟΣ ΩΘΗΚΗΣ ΜΕ ΕΛΑΣΣΟΝ ΣΤΟΙΧΕΙΟ ΓΕΝΝΗΤΙΚΗΣ ΤΑΙΝΙΑΣ**Δ. Μπαντούνα¹, Κ. Κεκεμπάνου¹, Ε. Γεροπούλου¹, Γ. Αντωνάκης²,****Γ. Ανδρουτσόπουλος², Γ. Δεκαβάλας², Μ. Μελαχροινού¹**¹ Εργαστήριο Παθολογικής Ανατομικής,² Μαιευτική-Γυναικολογική Κλινική, Τμήμα Ιατρικής, Πανεπιστήμιο Πατρών

Αναπνευστικό Σύστημα

Προεδρείο: **Απέσσου Δ., Χατζημπούγιας Δ.**

- AA117. ΑΚΤΙΝΟΜΥΚΗΤΙΑΣΙΑ ΠΝΕΥΜΟΝΑ ΚΛΙΝΙΚΑ ΜΙΜΟΥΜΕΝΗ ΚΑΡΚΙΝΟ**
Χ. Μασσαούτης, Σ. Παντελάκος, Α. Παρασκευάς, Α. Συκαράς, Χ. Βουρλάκου
Παθολογοανατομικό Εργαστήριο « Γ.Ν.Α. Ο Ευαγγελισμός», Αθήνα.
- AA118. ΒΡΟΓΧΟΓΕΝΗΣ ΚΥΣΤΗ ΤΟΥ ΘΥΜΟΥ ΑΔΕΝΑ. ΠΑΡΟΥΣΙΑΣΗ ΔΥΟ ΠΕΡΙΠΤΩΣΕΩΝ**
*Β. Σιδηροπούλου¹, Ν. Βλαδήκα¹, Ε. Μποτσφάρη¹, Ι. Εμμανουήλ¹,
Ν. Μπαρμπετάκης², Π. Ξηρού¹*
¹Εργαστήριο Παθολογικής Ανατομικής
²Θωρακοχειρουργική κλινική Α.Ν.Θ. «Θεαγένειο»
- AA119. ΟΖΩΔΗΣ ΠΝΕΥΜΟΝΙΚΗ ΑΜΥΛΟΕΙΔΩΣΗ. ΠΑΡΟΥΣΙΑΣΗ ΠΕΡΙΣΤΑΤΙΚΟΥ**
*Ε. Μποτσφάρη¹, Ν. Βλαδήκα¹, Σ. Μπαρμπάνης¹, Ι. Εμμανουήλ¹,
Α. Λαζόπουλος², Π. Ξηρού¹*
¹Εργαστήριο Παθολογικής Ανατομικής
²Θωρακοχειρουργική κλινική Α.Ν.Θ. «Θεαγένειο»
- AA120. ΑΣΥΝΗΘΕΙΣ ΤΥΠΟΙ ΚΑΡΚΙΝΩΜΑΤΟΣ ΠΝΕΥΜΟΝΑ (Adenoid cystic –
Mucocoeperidermoid – Lymphoepithelion like)**
*Ι. Βαμβακάρης¹, Ν. Μανδηλαρά², Π. Μέγας¹, Ε. Ψυχογιού¹, Δ. Ρήγα¹,
Α. Δρούγου¹, Ρ. Τριγγίδου¹*
¹Παθολογοανατομικό Τμήμα Γ.Ν.Ν.Θ.Α. «Σωτηρία»
²Κυτταρολογικό Τμήμα Γ.Ν.Ν.Θ.Α. «Σωτηρία»
- AA121. ΕΝΔΙΑΦΕΡΟΥΣΑ ΠΕΡΙΠΤΩΣΗ ΚΑΚΟΗΘΟΥΣ ΝΕΟΠΛΑΣΜΑΤΟΣ ΣΤΟΝ ΥΠΕΖΩΚΟΤΑ
ΜΙΜΟΥΜΕΝΗ ΚΑΚΟΗΘΗΣ ΜΕΣΟΘΗΛΙΩΜΑ**
Ρ. Τριγγίδου¹, Ε. Ψυχογιού¹, Ι. Βαμβακάρης¹, Π. Μέγας¹, Ν. Μανδηλαρά²
¹Παθολογοανατομικό Τμήμα Γ.Ν.Ν.Θ.Α. «Σωτηρία»
²Κυτταρολογικό Τμήμα Γ.Ν.Ν.Θ.Α. «Σωτηρία»
- AA122. ΜΕΤΑΣΤΑΣΗ ΑΔΕΝΟΚΑΡΚΙΝΩΜΑΤΟΣ ΠΝΕΥΜΟΝΑ ΜΕ ΜΕΤΑΘΕΣΗ ΓΟΝΙΔΙΟΥ ΑΙΚ
ΣΕ ΩΘΗΚΗ ΚΑΙ ΤΡΑΧΗΛΟ ΜΗΤΡΑΣ. ΚΛΙΝΙΚΟΠΑΘΟΛΟΓΟΑΝΑΤΟΜΙΚΗ
ΠΕΡΙΠΤΩΣΗ**
*Π. Κουρουπάκης¹, Λ. Αμπου-Άσαμπε², Ε. Πατσέα², Κ. Παυλάκη³, Α. Ροδολάκης⁴,
Γ. Μπαρδή⁵, Β. Γεωργούλιας¹*
¹Ογκολογικό Τμήμα, Κλινική Ιασώ General
²Παθολογοανατομικό Τμήμα, Κλινική Ιασώ General
³Παθολογοανατομικό Τμήμα, Κλινική Ιασώ
⁴Ογκολογικό Τμήμα, Κλινική Ιασώ
⁵Γενότυπος, Ιδιωτικό Διαγνωστικό Κέντρο
- AA123. ΔΙΑΓΝΩΣΗ ΚΑΡΚΙΝΟΥ ΤΟΥ ΠΝΕΥΜΟΝΑ ΜΕ ΑΡΧΙΚΗ ΕΚΔΗΛΩΣΗ ΤΗ ΡΗΞΗ
ΛΕΠΤΟΥ ΕΝΤΕΡΟΥ: ΜΙΑ ΣΠΑΝΙΑ ΠΕΡΙΠΤΩΣΗ**
*Δ. Μπόμπος¹, Χ. Νικολαΐδου², Ζ. Τάτσιου³, Σ. Μαυροπούλου⁴, Μ. Γρηγοριάδου³,
Δ. Χατζημπούγιας¹, Π. Τσαβδαρίδης⁵, Κ. Ζέκος⁶, Δ. Δανιηλίδης⁷, Μ. Αποστολίδου⁸,
Σ. Κρασούλη⁷, Χ. Τερροβίτου⁷*
¹Παθολογοανατομικό Εργαστήριο Microdiagnostics Θεσσαλονίκη,
²Παθολογοανατομικό Εργαστήριο, Ιπποκράτειο Νοσοκομείο Θεσσαλονίκης,
³Παθολογοανατομικό Εργαστήριο, Γενικό Νοσοκομείο Καβάλας,
⁴Παθολογοανατομικό Εργαστήριο, Γενικό Νοσοκομείο Ξάνθης,
⁵Β' Χειρουργική Κλινική Γενικό Νοσοκομείο Καβάλας,
⁶Ακτινολογικό Τμήμα, Γενικό Νοσοκομείο Καβάλας,
⁷Β' Πνευμονολογική Κλινική Γενικό Νοσοκομείο Καβάλας,
⁸Κυτταρολογικό Εργαστήριο, Γενικό Νοσοκομείο Καβάλας.

ΑΑ124. ΔΙΑΧΥΤΗ ΠΝΕΥΜΟΝΙΚΗ ΜΗΝΙΓΓΟΘΗΛΙΩΜΑΤΩΣΗ**Χ. Γκόγκου¹, Α. Μέλλου¹, Κ. Μπαρμπάτη¹, Π. Τρίγκα¹, Ε. Σεψας², Η. Καϊνης³, Κ. Φραγκιά¹**¹HistoBio Diagnosis, Αθήνα²Θωρακοχειρουργική Κλινική ΓΝΝΘΑ «Η Σωτηρία»³10^η Πνευμονολογική Κλινική ΓΝΝΘΑ «Η Σωτηρία»**ΑΑ125. ΜΕΤΑΣΤΑΤΙΚΟ ΓΙΓΑΝΤΟΚΥΤΤΑΡΙΚΟ ΚΑΡΚΙΝΩΜΑ ΠΝΕΥΜΟΝΑ ΣΤΟ ΝΕΦΡΟ. ΠΑΡΟΥΣΙΑΣΗ ΠΕΡΙΣΤΑΤΙΚΟΥ****Φ. Αντωνιάδου¹, Ν. Κουφόπουλος¹, Κ. Κοσμάς², Λ. Χάλντη¹**¹Παθολογοανατομικό εργαστήριο Γ.Α.Ο.Ν.Α. «Ο Αγ. Σάββας»²Κυτταρολογικό εργαστήριο Σωτηρία**ΑΑ126. ΜΟΝΗΡΗΣ ΙΝΩΔΗΣ ΟΓΚΟΣ ΒΡΟΓΧΟΥ, ΜΥΞΩΔΟΥΣ ΥΠΟΠΟΙΚΙΛΙΑΣ****Χ. Γκόγκου¹, Λ. Τουφεκτζιάν², Π. Γιάννου¹, Μ. Μπέλλου¹, Α. Γκάγκα³, Κ. Φραγκιά¹**¹HistoBio Diagnosis, Αθήνα,²Θωρακοχειρουργική Κλινική ΓΝΝΘΑ «Η Σωτηρία»,³7^η Πνευμονολογική Κλινική ΓΝΝΘΑ «Η Σωτηρία»**ΑΑ127. ΠΡΩΤΟΠΑΘΕΣ ΘΗΛΩΔΕΣ ΑΔΕΝΟΚΑΡΚΙΝΩΜΑ ΤΟΥ ΠΝΕΥΜΟΝΑ. ΠΕΡΙΓΡΑΦΗ ΜΙΑΣ ΠΕΡΙΠΤΩΣΗΣ****Ι. Δημητριάδης, Φ. Δεμερτζής, Μ.Κιλμπασάνη, Δ. Ανεστάκης, Σ. Παπαεμμανουήλ**
Παθολογοανατομικό Εργαστήριο Γ.Ν.Θ. «Γεώργιος Παπανικολάου»**ΑΑ128. ΣΙΕΛΟΛΙΠΩΜΑ ΠΝΕΥΜΟΝΑ****Χ. Γκόγκου, Α. Πανταζοπούλου, Ε. Μεσσήνη, Θ. Καλαφάτη, Μ. Καπετανάκης, Π. Τόμος, Κ. Φραγκιά**¹HistoBio Diagnosis, Αθήνα²Θωρακοχειρουργική Κλινική ΠΓΝ «Αττικόν»**ΑΑ129. ΔΙΑΓΝΩΣΗ ΝΟΣΟΥ WEGENER ΑΠΟ ΒΙΟΨΙΑ ΡΙΝΙΚΟΥ ΒΛΕΝΝΟΓΟΝΟΥ: ΑΝΑΦΟΡΑ ΠΕΡΙΠΤΩΣΗΣ****Ε. Αρκουμάνη, Μ. Νιφόρα, Α. Παπαναστασίου, Α. Τσαβαρή, Κ. Κούλια, Κ. Μανωλουδάκη**

Εργαστήριο Παθολογικής Ανατομικής, «Τζάνειο», Γενικό Νοσοκομείο Πειραιά

ΑΑ130. ΜΕΓΑΛΟΚΥΤΤΑΡΙΚΟ ΝΕΥΡΟΕΝΔΟΚΡΙΝΙΚΟ ΚΑΡΚΙΝΩΜΑ ΠΝΕΥΜΟΝΑ: ΕΝΔΙΑΦΕΡΟΥΣΕΣ ΠΑΡΑΤΗΡΗΣΕΙΣ ΓΙΑ ΕΝΑ ΣΠΑΝΙΟ ΙΣΤΟΛΟΓΙΚΟ ΤΥΠΟ ΜΜΚΠ
Ε. Λογοθέτη, Μ. Χόρτη, Στ. Βγενπούλου, Τ. Ζόγκα, Μ. Θεοδωρακοπούλου, Α. Στόφας, Μ. Δαιμονάκου

Γενικό Νοσοκομείο Αττικής Σισμανόγλειο – Αμαλία Φλέμινγκ,

Παθολογοανατομικό Εργαστήριο

Λεμφικό Σύστημα – Παιδιατρική – Περιγεννητική

Προεδρείο: Παπούδου- Μπάη Α., Στεφανάκη Κ.

ΑΑ131. ΠΡΩΤΟΠΑΘΕΣ ΛΕΜΦΩΜΑ ΜΑΣΤΟΥ(ΠΛΜ). ΚΛΙΝΙΚΟΠΑΘΟΛΟΓΟΑΝΑΤΟΜΙΚΗ ΠΑΡΟΥΣΙΑΣΗ ΟΚΤΩ ΠΕΡΙΠΤΩΣΕΩΝ ΜΕ ΑΝΑΣΚΟΠΗΣΗ ΔΙΕΘΝΟΥΣ ΒΙΛΙΟΓΡΑΦΙΑΣ
Ο. Τζάιδα¹, Ν. Νόβκοβιτς¹, Λ. Καρέλης¹, Μ. Κωτσοπούλου², Γ. Στανκ¹, Π. Λαμπροπούλου², Π. Ρεπούσης², Α. Μεγαλακάκη²¹Παθολογοανατομικό Εργαστήριο ΕΑΝΠ «Μεταξά», Πειραιάς²Αιματολογική Κλινική ΕΑΝΠ «Μεταξά», Πειραιάς

AA132. ΛΕΜΦΩΜΑ ΑΠΟ ΜΙΚΡΑ ΛΕΜΦΟΚΥΤΤΑΡΑ ΔΙΑΓΝΩΣΘΕΝ ΤΥΧΑΙΑ ΚΑΤΑ ΤΗ ΔΙΑΡΚΕΙΑ ΘΕΡΑΠΕΙΑΣ ΚΑΡΚΙΝΩΜΑΤΟΣ. ΠΕΡΙΓΡΑΦΗ ΔΥΟ ΠΕΡΙΠΤΩΣΕΩΝ
Ο. Τζάιδα¹, Λ. Καρέλης¹, Γ. Στανκ¹, Χ. Βαλαβάνης¹, Νόβκοβιτς¹, Ν Γ. Βοριάς³, Π. Ρεπούσης², Μ. Κωτσοπούλου²

¹Παθολογοανατομικό Εργαστήριο ΕΑΝΠ «Μεταξά», Πειραιάς

²Αιματολογική Κλινική ΕΑΝΠ «Μεταξά», Πειραιάς

³Γυναικολογική Κλινική ΕΑΝΠ «Μεταξά», Πειραιάς

AA133. ΛΕΜΦΑΓΓΕΙΩΜΑ ΣΠΛΗΝΟΣ ΣΕ ΑΝΤΡΑ 39 ΕΤΩΝ

Α.Ι. Ιερωνυμάκη, Ε. Παπακωνσταντίνου, Π. Ευσταθιάδου, Ε. Ζηνοβιέβα, Ε. Ακριτίδου, Γ. Λιάπη

Γενικό Νοσοκομείο Ελευσίνας Θριάσιο

AA134. ΣΑΡΚΟΕΙΔΩΣΗ ΠΡΩΤΟΕΜΦΑΝΙΖΟΜΕΝΗ ΩΣ ΒΟΥΒΩΝΙΚΗ ΛΕΜΦΑΔΕΝΟΠΑΘΕΙΑ
Χ. Νικολαΐδου¹, Γ. Χάχαλης¹, Μ. Νικολαΐδου², Ι. Βενιζέλος¹

¹Παθολογοανατομικό Εργαστήριο, Γενικό Νοσοκομείο Ιπποκράτειο Θεσσαλονίκης

²Ιδιώτης Δερματολόγος

AA135. ΛΕΜΦΩΜΑ ΜΕ ΚΥΤΤΑΡΑ ΔΙΚΗΝ ΣΦΡΑΓΙΣΤΗΡΟΣ ΔΑΚΤΥΛΙΟΥ. ΠΑΡΟΥΣΙΑΣΗ ΠΕΡΙΠΤΩΣΗΣ

Β. Σιδηροπούλου¹, Π. Ξηρού¹, Π. Κωνσταντινίδου², Σ. Μπαρμπάνης¹, Δ. Γερασιμίδου¹, Β. Χριστοφορίδου¹

¹Παθολογοανατομικό Εργαστήριο

²Αιματολογική Κλινική Α.Ν.Θ. Θεαγένειο

AA136. ΠΡΩΤΟΠΑΘΕΣ ΛΕΜΦΩΜΑ HODGKIN (HL) ΑΜΥΓΔΑΛΗΣ: ΠΕΡΙΓΡΑΦΗ ΜΙΑΣ ΣΠΑΝΙΑΣ ΠΕΡΙΠΤΩΣΗΣ

Χ. Νικολαΐδου, Γ. Χάχαλης, Μ. Νικολαΐδου, Ι. Βενιζέλος

Παθολογοανατομικό Εργαστήριο Γενικό Νοσοκομείο Θεσσαλονίκης «Ιπποκράτειο»

AA137. ΜΕΛΕΤΗ ΤΟΥ ΡΟΛΟΥ ΤΗΣ ΑΠΟΛΙΠΟΠΡΩΤΕΪΝΗΣ Α1 ΣΤΗ ΡΥΘΜΙΣΗ ΤΟΥ ΜΙΚΡΟΠΕΡΙΒΑΛΛΟΝΤΟΣ ΤΟΥ ΜΥΕΛΟΥ ΤΩΝ ΟΣΤΩΝ ΚΑΙ ΤΩΝ ΑΡΧΕΓΟΝΩΝ ΑΙΜΟΠΟΙΗΤΙΚΩΝ ΚΥΤΤΑΡΩΝ

Ι. Μάστορα¹, Ν. Παπαχρήστου¹, Ι. Παπαδημητρίου-Ολιβγιέρη¹, Α. Καστρενοπούλου¹, Σ. Α. Σύγγελος¹, Ε. Βλοτινού², Κ. Η. Κυπραίος³, Η. C. Blair⁴, Δ. Ι. Παπαχρήστου^{1,2,4}

¹Μονάδα Μελέτης Οστών και Μαλακών Μορίων, Εργαστήριο Ανατομίας-Ιστολογίας-Εμβρυολογίας, Ιατρική Σχολή Πανεπιστήμιο Πατρών

²Εργαστήριο Παθολογικής Ανατομικής "Ολύμπιο Θεραπευτήριο" Γενική Κλινική Πατρών

³Εργαστήριο Φαρμακολογίας, Ιατρική Σχολή Πανεπιστήμιο Πατρών

⁴Department of Pathology, University of Pittsburgh, School of Medicine, Pittsburgh, PA, USA

AA138. Η ΠΕΡΙΠΤΩΣΗ ΕΝΟΣ ΧΑΜΗΛΟΥ ΒΑΘΜΟΥ ΚΑΚΟΗΘΕΙΑΣ ΑΓΓΕΙΟΣΑΡΚΩΜΑΤΟΣ ΩΣ ΑΙΤΙΟ ΣΠΛΗΝΟΜΕΓΑΛΙΑΣ ΚΑΙ ΘΡΟΜΒΟΠΕΝΙΑΣ

Μ. Κιλμπασάνη, Ι. Ματζαράκης, Ν. Παστελλά, Α. Μπαλιάκα, Ι. Δημητριάδης, Ι. Καραφουλίδου, Σ. Παπαεμμανουήλ

Παθολογοανατομικό Εργαστήριο, Γ.Ν.Θ. Παπανικολάου

AA139. Η ΠΕΡΙΠΤΩΣΗ ΓΕΝΙΚΕΥΜΕΝΗΣ ΛΟΙΜΩΣΗΣ ΑΠΟ FUSARIUM ΣΕ ΑΝΟΣΟΚΑΤΕΣΤΑΛΜΕΝΟ ΑΣΘΕΝΗ

Μ. Κιλμπασάνη¹, Ι. Ματζαράκης¹, Α. Μπαλιάκα¹, Ν. Παστελλά¹,

Ι. Δημητριάδης¹, Ό. Πίκου², Α. Συρίγου³, Ι. Καραφουλίδου¹, Σ. Παπαεμμανουήλ¹

¹ Παθολογοανατομικό Εργαστήριο, Γ.Ν.Θ. Γ. Παπανικολάου

² Δερματολόγος, Γ.Ν.Θ. Γ. Παπανικολάου

³ Αιματολογική Κλινική, Γ.Ν.Θ. Γ. Παπανικολάου

- ΑΑ140. ΠΡΩΤΟΠΑΘΕΣ ΛΕΜΦΩΜΑ (ΝΟΣΟΣ) HODGKIN ΤΟΥ ΜΑΣΤΟΥ: ΠΑΡΟΥΣΙΑΣΗ ΠΕΡΙΣΤΑΤΙΚΟΥ**
Ε. Γαλίδης, Θ. Τσιάπλα, Ε. Τριανταφυλλίδου, Ο. Βασταρδή, Φ. Πατακιούτα
Παθολογοανατομικό Τμήμα Α.Ν.Θ. «Θεαγένειο»
- ΑΑ141. ΠΕΛΙΩΣΗ ΣΠΛΗΝΟΣ: ΜΙΑ ΣΠΑΝΙΑ ΠΑΡΟΥΣΙΑΣΗ ΠΕΡΙΣΤΑΤΙΚΟΥ**
Χ. Στάμου, Κ. Παύλου, Χ. Μασσαούτης, Δ. Σαμπαζιώτης, Α. Παρασκευάς, Σ. Παντελάκος, Α. Συκαράς, Χ. Βουρλάκου
Παθολογοανατομικό τμήμα Γ.Ν.Α. «Ο Ευαγγελισμός»
- ΑΑ142. ΜΕΛΕΤΗ ΚΑΚΟΗΘΩΝ ΛΕΜΦΩΜΑΤΩΝ ΚΑΙ ΜΥΕΛΟΔΥΣΠΛΑΣΤΙΚΟ ΣΥΝΔΡΟΜΟ ΣΕ ΝΕΚΡΟΤΟΜΙΚΟ ΥΛΙΚΟ ΚΑΤΑ ΤΗΝ ΠΕΡΙΟΔΟ 1998-2017**
Α. Μητσέλου
Εργαστήριο Ιατροδικαστικής και Τοξικολογίας Ιατρικής Σχολής Πανεπιστημίου Ιωαννίνων, Ιωάννινα
- ΑΑ143. ΠΡΩΤΟΠΑΘΗ ΜΗ HODGKIN ΛΕΜΦΩΜΑΤΑ ΤΟΥ ΓΑΣΤΡΕΝΤΕΡΙΚΟΥ ΣΩΛΗΝΑ: Η ΕΜΠΕΙΡΙΑ ΜΙΑΣ ΔΕΚΑΕΤΙΑΣ ΣΤΟ Α.Ν.Θ. ΘΕΑΓΕΝΕΙΟ**
Ε. Μποτσφάρη, Φ. Δόλκιρας, Β. Χριστοφορίδου, Π. Ξηρού, Σ. Μπαρμπάνης, Θ. Τσιάπλα, Β. Σιδηροπούλου, Ι. Εμμανουήλ, Ε. Τριανταφυλλίδου, Φ. Πατακιούτα
Παθολογοανατομικό Εργαστήριο, Α.Ν.Θ. Θεαγένειο, Θεσσαλονίκη, Ελλάδα
- ΑΑ144. ΑΝΟΣΟΪΣΤΟΧΗΜΙΚΗ ΤΑΞΙΝΟΜΗΣΗ ΤΟΥ ΠΡΩΤΟΠΑΘΟΥΣ ΔΙΑΧΥΤΟΥ ΛΕΜΦΩΜΑΤΟΣ ΑΠΟ ΜΕΓΑΛΑ Β-ΚΥΤΤΑΡΑ ΣΕ ΑΣΘΕΝΕΙΣ ΠΟΥ ΑΝΤΙΜΕΤΩΠΙΣΘΗΚΑΝ ΜΕ ΑΝΟΣΟΧΗΜΕΙΟΘΕΡΑΠΕΙΑ**
Μ. Μελαχροινού¹, Κ. Κουμάση¹, Π. Πατιού², Β. Τζελέπη¹, Ε. Κουρέα¹, Β. Ζολώτα¹, Μ. Τηνιακού², Ε. Τζουβάρα², Ε. Σολωμού², Α. Κουράκλη², Α. Συμεωνίδης²
¹Εργαστήριο Παθολογικής Ανατομικής
²Αιματολογικό Τμήμα Παθολογικής Κλινικής, Τμήμα Ιατρικής, Πανεπιστήμιο Πατρών
- ΑΑ145. EWING'S/RNET ΝΕΦΡΟΥ ΣΕ ΠΑΙΔΙ- ΠΑΡΟΥΣΙΑΣΗ ΠΕΡΙΠΤΩΣΗΣ**
Π. Γιαμαρέλου¹, Ε. Χρα¹, Π. Νικολαΐδης², Μ.Μπάκα³, Ε. Δημητριάδης⁴, Α. Μιχαήλ¹
¹ Παθολογοανατομικό Εργαστήριο
² Α' Χειρουργική Κλινική
³ Ογκολογικό Τμήμα Νοσοκομείου Παιδων Π.και Α.Κυριακού
⁴ Τμήμα Γενετικής Νοσοκομείου «Άγιος Σάββας»
- ΑΑ146. ΑΜΦΟΤΕΡΟΠΛΕΥΡΟ ΜΕΣΕΓΧΥΜΑΤΟΓΕΝΕΣ ΑΜΑΡΤΩΜΑ ΤΟΥ ΘΩΡΑΚΙΚΟΥ ΤΟΙΧΩΜΑΤΟΣ ΣΕ ΑΡΡΕΝ 5 ΜΗΝΩΝ**
Μ. Τσέλλου¹, Α. Πατερέλη¹, Ν. Τεπελένης¹, Γ. Μητροπούλου¹, Ι. Νίκας², Α. Κουρτέσης³, Κ. Στεφανάκη¹
¹ Τμήμα Παθολογικής Ανατομικής
² Τμήμα Απεικονιστικών Μεθόδων Αξονικού Τομογράφου
³ Καρδιοχειρουργικό Τμήμα Νοσοκομείου Παιδων «Η Αγία Σοφία», Αθήνα
- ΑΑ147. ΑΓΓΕΙΟΣΑΡΚΩΜΑ ΔΕΡΜΑΤΟΣ ΣΕ ΠΑΙΔΙ -ΠΑΡΟΥΣΙΑΣΗ ΠΕΡΙΠΤΩΣΗΣ**
Π. Γιαμαρέλου¹, Ε. Χρα¹, Ε. Μάγκου², Α. Πασσαλίδης³, Α. Μιχαήλ¹, C. Fletcher⁴
¹ Παθολογοανατομικό Εργαστήριο
² Ογκολογικό Τμήμα
³ Β' Χειρουργική Κλινική Νοσ. Παιδων Π.Α.Κυριακού
⁴ Harvard Medical School



AA148. ΣΥΝΕΚΤΙΜΗΣΗ ΤΗΣ ΑΝΟΣΟΪΣΤΟΧΗΜΙΚΗΣ ΕΚΦΡΑΣΗΣ ΤΟΥ VEGF ΚΑΙ ΕΞΟΚΥΤΤΑΡΙΩΝ ΔΟΜΙΚΩΝ ΓΛΥΚΟΠΡΩΤΕΪΝΩΝ ΚΑΤΑ ΤΗΝ ΕΜΒΡΥΪΚΗ ΑΝΑΠΤΥΞΗ ΤΟΥ ΑΝΘΡΩΠΙΝΟΥ ΣΠΛΗΝΑ**Χ. Νικολαΐδου¹, Β. Παπαδάτου¹, Σ. Τολόγκος¹, Μ. Σιμπούλου²,
Θ. Παγωνοπούλου³, Α.-Π. Παναγιωτόπουλος¹, Τ. Αλεξιάδης¹, Σ. Αλεξοπούλου¹,
Θ.-Ε. Δευτεραίου¹, Ν. Παπαδόπουλος¹, Μ. Λαμπροπούλου¹**¹Εργαστήριο Ιστολογίας-Εμβρυολογίας, Τμήμα Ιατρικής, Δημοκρίτειο Πανεπιστήμιο Θράκης, Αλεξανδρούπολη²Εργαστήριο Φυσιολογίας, Τμήμα Ιατρικής, Εθνικό και Καποδιστριακό Πανεπιστήμιο Αθηνών³Εργαστήριο Φυσιολογίας, Τμήμα Ιατρικής, Δημοκρίτειο Πανεπιστήμιο Θράκης, Αλεξανδρούπολη**Ενδοκρινείς Αδένες- Δέρμα***Προεδρείο: Απέσσου Δ., Καραγιαννοπούλου Γ.***AA149. ΜΙΚΡΟΜΥΕΛΟΙΔΕΣ ΚΑΡΚΙΝΩΜΑ ΘΥΡΕΟΕΙΔΟΥΣ ΜΕ ΜΕΤΑΣΤΑΤΙΚΗ ΔΙΗΘΗΣΗ ΣΕ ΤΡΑΧΗΛΙΚΟΥΣ ΛΕΜΦΑΔΕΝΕΣ****Α.Ι. Ιερωνυμάκη¹, Μ. Παπαζιάν², Π. Ευσταθιάδου¹, Ε. Ζηνοβίεβα¹, Χ. Φαραζί¹,
Ε. Παπακωνσταντίνου¹**¹Γενικό Νοσοκομείο Ελευσίνας Θριάσιο²Ρέα Μαιευτική Γυναικολογική Κλινική**AA150. Η ΠΟΛΥΜΟΡΦΙΑ ΕΝΟΣ ΑΝΑΠΛΑΣΤΙΚΟΥ ΚΑΡΚΙΝΩΜΑΤΟΣ ΤΟΥ ΘΥΡΕΟΕΙΔΟΥΣ ΑΔΕΝΑ ΚΑΙ Η ΑΝΟΣΟΪΣΤΟΧΗΜΙΚΗ ΤΟΥ ΕΤΕΡΟΓΕΝΕΙΑ****Α. Χέβα¹, Μ. Κιλμπασάνη², Α. Μπαλιάκα², Ι. Καραφουλίδου²,
Σ. Παπαεμμανουήλ²**¹Εργαστήριο Γενικής Παθολογίας και Παθολογικής Ανατομικής, Τμ. Ιατρικής, Α.Π.Θ.²Παθολογοανατομικό Έργαστήριο, Γ.Ν.Θ. «Γ. Παπανικολάου»**AA151. ΜΕΤΑΣΤΑΣΗ ΔΙΑΥΓΟΚΥΤΤΑΡΙΚΟΥ ΝΕΦΡΟΚΥΤΤΑΡΙΚΟΥ ΚΑΡΚΙΝΩΜΑΤΟΣ ΣΤΟ ΘΥΡΕΟΕΙΔΗ ΑΔΕΝΑ. ΠΑΡΟΥΣΙΑΣΗ ΠΕΡΙΣΤΑΤΙΚΟΥ****Σ. Μπαρμπάνης¹, Ε. Μποτσφάρη¹, Π. Ξηρού¹, Ν. Βλαδήκα¹, Δ. Γερασιμίδου¹,
Β. Χριστοφορίδου¹, Γ. Ζαφειρίου², Α. Κιζιρίδου¹**¹Εργαστήριο Παθολογικής Ανατομικής Α.Ν.Θ. Θεαγένειο²Χειρουργικό Ογκολογικό Τμήμα Α.Ν.Θ. Θεαγένειο**AA152. ΑΝΑΠΛΑΣΤΙΚΟ ΚΑΡΚΙΝΩΜΑ ΘΥΡΕΟΕΙΔΟΥΣ ΑΔΕΝΑ****Ε. Κόνιαρης, Ε. Νικολόπουλος, Ε. Μπάλιου, Δ. Γιαννόπουλος, Γ. Καφίρη**
Παθολογοανατομικό Έργαστήριο, Γενικό Νοσοκομείο Αθηνών «Ιπποκράτειο»**AA153. ΑΝΟΣΟΪΣΤΟΧΗΜΙΚΗ ΕΚΦΡΑΣΗ ΠΑΡΑΓΟΝΤΩΝ ΠΟΥ ΕΠΑΓΟΝΤΑΙ ΑΠΟ ΤΗΝ ΥΠΟΞΙΑ****Μ. Κουρούπη¹, Δ. Παπάζογλου², Α. Γιατρομανωλάκη¹**¹Εργαστήριο Παθολογικής Ανατομικής, Δημοκρίτειο Πανεπιστήμιο Θράκης, Αλεξανδρούπολη²Κλινική Παθολογία, Δημοκρίτειο Πανεπιστήμιο Θράκης, Αλεξανδρούπολη**AA154. ΣΑΡΚΟΕΙΔΩΣΗ ΔΕΡΜΑΤΟΣ: ΠΕΡΙΓΡΑΦΗ ΠΕΡΙΠΤΩΣΗΣ****Ν. Νόβκοβιτς, Μ. Νιφόρα, Γ. Γαλανόπουλος, Α. Τσαβαρή, Ε. Αρκουμάνη,
Κ. Μανωλουδάκη**

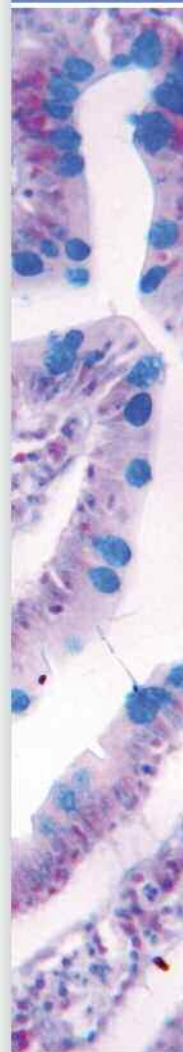Παθολογοανατομικό Έργαστήριο, «Τζάνειο» Γενικό Νοσοκομείο Πειραιά

- ΑΑ155. ΠΕΡΙΓΡΑΠΤΟ ΣΤΡΟΒΙΛΟΕΙΔΕΣ ΚΟΛΛΑΓΟΝΩΜΑ (ΣΚΛΗΡΥΝΤΙΚΟ ΙΝΩΜΑ): ΑΝΑΦΟΡΑ ΤΡΙΩΝ ΠΕΡΙΠΤΩΣΕΩΝ ΚΑΙ ΒΙΒΛΙΟΓΡΑΦΙΚΗ ΑΝΑΣΚΟΠΗΣΗ**
Π. Πάντουλα, Α. Καρακώστα, Μ. Καραγιάννη, Ρ. Μεννόνα, Ε. Σωτηρίου
Εργαστήριο Παθολογικής Ανατομικής Γ.Ν. Νίκαιας «Αγ. Παντελεήμων»
- ΑΑ156. ΑΓΓΕΙΑΚΟ ΕΜΒΟΛΟ ΣΕ ΣΥΝΘΕΤΟ ΜΕΛΑΓΧΡΩΣΤΙΚΟ ΣΠΙΛΟ ΤΟΥ ΔΕΡΜΑΤΟΣ. ΕΝΑ ΣΠΑΝΙΟ ΕΥΡΗΜΑ**
Ν. Κουφόπουλος¹, Φ. Αντωνιάδου¹, Π. Δεσκούλιδη², Ε. Κανάρη¹, Ε. Ζωγραφακή², Λ. Χάλντη¹
¹Παθολογοανατομικό εργαστήριο Γ.Α.Ο.Ν.Α. «Ο Αγ. Σάββας»
²Κλινική Πλαστικής Χειρουργικής Γ.Α.Ο.Ν.Α. «Ο Αγ. Σάββας»
- ΑΑ157. ΜΕΛΑΝΩΜΑ ΣΕ ΕΔΑΦΟΣ ΚΥΑΝΟΥ ΣΠΙΛΟΥ**
Θ. Τζιγκαλίδης¹, Α. Καμάς¹, Δ. Ακριτίδου¹, Ι. Σκάνδαλος², Κ. Πατσιαούρα¹
¹Εργαστήριο Παθολογικής Ανατομικής, Γ.Ν.Θ. «Άγιος Παύλος»
²Χειρουργική Κλινική, Γ.Ν.Θ. «Άγιος Παύλος»
- ΑΑ158. ΣΥΝΘΕΤΟΣ ΚΥΑΝΟΥΣ ΣΠΙΛΟΣ ΔΕΡΜΑΤΟΣ-ΑΜΑΡΤΩΜΑ ΛΕΙΩΝ ΜΥΪΚΩΝ ΙΝΩΝ**
Α. Φωτιάδου¹, Α. Φραγκούδη², Π. Χυτίρογλου¹
¹Εργαστήριο Διαγνωστικής Ιστοπαθολογίας, Θεσσαλονίκη
²Ιδιωτικό Παθολογοανατομικό Εργαστήριο, Δράμα
- ΑΑ159. ΣΠΑΝΙΑ ΕΝΤΟΠΙΣΗ ΠΡΩΤΟΕΜΦΑΝΙΣΗΣ ΝΕΦΡΟΚΥΤΤΑΡΙΚΟΥ ΚΑΡΚΙΝΩΜΑΤΟΣ**
Α. Παρασκευάς, Χ. Στάμου, Κ. Παύλου, Χ. Μασσαούτης, Χ. Μάγκου, Ε. Παπαγιάννη
Παθολογοανατομικό Εργαστήριο Γ.Ν.Α. «Ο Ευαγγελισμός», Αθήνα
- ΑΑ160. ΔΕΡΜΑΤΙΚΟ ΛΕΙΟΜΥΟΣΑΡΚΩΜΑ ΩΜΟΥ ΑΝΑΠΤΥΧΘΕΝ ΕΠΙ ΕΔΑΦΟΥΣ ΠΑΛΑΙΟΥ ΕΜΒΟΛΙΑΣΜΟΥ: ΑΝΑΦΟΡΑ ΕΝΔΙΑΦΕΡΟΥΣΑΣ ΠΕΡΙΠΤΩΣΗΣ**
Γ. Σωτηροπούλου^{1,2}, Ε. Βλοτίνου², Ι. Κεσανλή², Σ. Γεωργάκη¹
Παρασκευάστριες: *Μ. Γκούμα, Ε. Νικολοπούλου²*
¹Γ.Ν.Κορίνθου
²Γ.Ν. Ανατολικής Αχαΐας, Ν. Αιγίου
- ΑΑ161. ΕΚΦΡΑΣΗ ΤΟΥ p16^{INK4a} ΣΕ ΜΕΛΑΝΟΚΥΤΤΑΡΙΚΑ ΝΕΟΠΛΑΣΜΑΤΑ**
Α. Ζιώγα, Ζ. Ευαγγέλου, Δ. Στεφάνου, Α. Μπατιστάτου
Εργαστήριο Παθολογικής Ανατομικής, Πανεπιστημιακό Γενικό Νοσοκομείο Ιωαννίνων, Ιωάννινα

Μαλακά Μόρια και Οστά

Προεδρείο: Ευστρατίου Ι., Καρπαθίου Γ.

- ΑΑ162. ΑΣΥΝΗΘΗΣ ΠΑΡΟΥΣΙΑΣΗ ΜΟΝΟΦΑΣΙΚΟΥ ΣΥΝΟΒΙΑΚΟΥ ΣΑΡΚΩΜΑΤΟΣ ΕΠΙΓΟΝΑΤΙΔΑΣ ΩΣ ΓΑΓΓΛΙΟ**
Ε. Βλοτίνου¹, Δ. Ι. Παπαχρήστου^{2,3}
¹Παθολογοανατομικό Εργαστήριο Γενικού Νοσοκομείου Ανατολικής Αχαΐας- ΝΜ Αιγίου
²Μονάδα Μελέτης Οστών και Μαλακών Μορίων, Εργαστήριο Ιστολογίας-Ανατομίας- Εμβρυολογίας, Ιατρική Σχολή Πανεπιστημίου Πατρών
³Εργαστήριο Παθολογικής Ανατομικής «Ολύμπιον Θεραπευτήριο», Γενική Κλινική Πατρών
- ΑΑ163. ΟΣΤΕΟΠΟΙΟΣ ΜΥΪΤΙΔΑ ΜΕ ΑΣΥΝΗΘΗ ΕΝΤΟΠΙΣΗ: ΠΕΡΙΓΡΑΦΗ ΠΕΡΙΠΤΩΣΗΣ**
Μ. Νιφόρα, Ε. Αρκουμάνη, Ν. Νόβκοβιτς, Γ. Γαλανόπουλος, Α. Τσαβαρή, Κ. Κούλια, Κ. Μανωλυδάκη
Παθολογοανατομικό Εργαστήριο, «Τζάνειο» Γενικό Νοσοκομείο Πειραιά



AA164. ΝΕΥΡΙΝΩΜΑ ΔΙΑΧΥΤΟΥ ΤΥΠΟΥ

Σ. Σιμποπούλου, Κ. Φράγκου, Ε. Σκαφίδα, Μ. Σοφόπουλος, Ε. Κανάρη, Ν. Αρνογιαννάκη

Εργαστήριο Παθολογικής Ανατομικής Γ.Α.Ο.Ν.Α «Ο Άγιος Σάββας»

AA165. ΟΣΤΕΟΜΥΕΛΙΤΙΔΑ ΑΠΟ ΑΚΤΙΝΟΜΥΚΗΤΑ ΜΕΤΑ ΑΠΟ ΧΡΗΣΗ ΑΝΑΣΤΟΛΕΩΝ

RANKL: ΠΑΡΟΥΣΙΑΣΗ ΠΕΡΙΣΤΑΤΙΚΟΥ

Ι.Μ. Γρυπάρη¹, Δ. Μπαντούνα¹, Β. Ζολώτα²

¹Εργαστήριο Παθολογικής Ανατομικής Πανεπιστημιακού Γενικού Νοσοκομείου Πατρών

²Εργαστήριο Παθολογικής Ανατομικής Πανεπιστημίου Πατρών

AA166. ΟΣΤΕΟΝΕΚΡΩΣΗ ΚΑΤΩ ΓΝΑΘΟΥ ΣΧΕΤΙΖΟΜΕΝΗ ΜΕ ΛΗΨΗ ΔΙΦΩΣΦΟΝΙΚΩΝ ΣΕ ΑΣΘΕΝΗ ΜΕ ΠΟΛΛΑΠΛΟΥΝ ΜΥΕΛΩΜΑ

Α. Παπούδου-Μπάη¹, Α. Χαρχαντή², Α. Μπορίλα¹, Α. Βάσσου³, Β. Ράγκος⁴, Π. Καναβάρος², Δ. Σεφάνου¹, Α. Γούσια¹

¹Εργαστήριο Παθολογικής Ανατομικής, Σχολή Επιστημών Υγείας, Τμήμα Ιατρικής, Πανεπιστήμιο Ιωαννίνων

²Εργαστήριο Ανατομίας-Ιστολογίας-Εμβρυολογίας, Σχολή Επιστημών Υγείας, Τμήμα Ιατρικής, Πανεπιστήμιο Ιωαννίνων

³Αιματολογική Κλινική, Πανεπιστημιακό Γενικό Νοσοκομείο Ιωαννίνων

⁴Γναθοπροσωπική Κλινική, Σχολή Επιστημών Υγείας, Τμήμα Ιατρικής, Πανεπιστήμιο Ιωαννίνων

AA167. ΜΥΟΠΕΡΙΚΥΤΤΩΜΑ ΓΟΝΑΤΟΣ: ΠΑΡΟΥΣΙΑΣΗ ΠΕΡΙΣΤΑΤΙΚΟΥ ΜΕ ΚΛΙΝΙΚΗ ΚΑΙ ΑΠΕΙΚΟΝΙΣΤΙΚΗ ΕΙΚΟΝΑ ΥΠΟΠΤΗ ΓΙΑ ΚΑΚΟΗΘΕΙΑ - ΑΝΑΣΚΟΠΗΣΗ ΤΗΣ ΒΙΒΛΙΟΓΡΑΦΙΑΣ

Γ. Πετράκης¹, Π. Παντελίδου², Κ. Παπαβασιλείου², Α. Μπιντούδη³, Ι. Σουλτογιάννης⁴, Α. Φωτιάδου¹, Π. Χυτίρογλου¹

¹Εργαστήριο Διαγνωστικής Ιστοπαθολογίας, Θεσσαλονίκη

²Γ' Ορθοπαιδική Πανεπιστημιακή Κλινική, Γενικό Νοσοκομείο Θεσσαλονίκης «Παπαγεωργίου»

³Ακτινολογικό Εργαστήριο, Γενικό Νοσοκομείο Θεσσαλονίκης «Παπαγεωργίου»

AA168. ΚΥΤΤΑΡΟΒΡΙΘΕΣ ΑΓΓΕΙΟΙΝΩΜΑ ΜΕ ΑΣΥΝΗΘΗ ΕΝΤΟΠΙΣΗ

Ε. Αρκουμάνη, Μ. Νιφόρα, Ν. Nonconic, Α.Δ. Παπαναστασίου, Α. Ζήζη- Σερμπετζόγλου

Παθολογοανατομικό Εργαστήριο, «Τζάνειο» Γενικό Νοσοκομείο Πειραιά

AA169. ΓΙΓΑΝΤΟΚΥΤΤΑΡΙΚΟ ΑΓΓΕΙΟΪΝΩΜΑ. ΠΑΡΟΥΣΙΑΣΗ ΠΕΡΙΣΤΑΤΙΚΟΥ

Ν. Κουφόπουλος¹, Φ. Αντωνιάδου¹, Π. Δεσκούλιδη², Λ. Χάλντη¹

¹Παθολογοανατομικό εργαστήριο Γ.Α.Ο.Ν.Α. «Ο Αγ. Σάββας»

²Κλινική Πλαστικής Χειρουργικής Γ.Α.Ο.Ν.Α. «Ο Αγ. Σάββας»

AA170. ΜΥΞΟΕΙΔΕΣ ΛΙΠΟΣΑΡΚΩΜΑ: ΑΝΑΦΟΡΑ ΠΕΡΙΠΤΩΣΗΣ ΚΑΙ ΑΝΑΣΚΟΠΗΣΗ ΤΗΣ ΒΙΒΛΙΟΓΡΑΦΙΑΣ

Κ. Διαμαντοπούλου, Χ. Ευτυχιάδης, Α. Τσάγκας, Γ. Καραμάνης, Ε. Μορτάκης,

Ι. Λιακόπουλος, Μ. Αντωνιάδη, Μ. Τσίπρα, Π. Μαρμούτα, Ε. Ράπτη,

Δ. Θεοχάρη, Μ. Ιωαννίτου, Π. Βραχνός

Παθολογοανατομικό Τμήμα και Β' Γενική Χειρουργική Κλινική ΓΝΑ «ΚΑΤ»

AA171. ΣΑΡΚΩΜΑ EWING: ΠΑΡΟΥΣΙΑΣΗ ΠΕΡΙΠΤΩΣΗΣ ΚΑΙ ΑΝΑΣΚΟΠΗΣΗ ΤΗΣ ΒΙΒΛΙΟΓΡΑΦΙΑΣ

Χ. Ευτυχιάδης, Κ. Διαμαντοπούλου, Α. Τσάγκας, Γ. Καραμάνης, Ε. Μορτάκης,

Μ. Αντωνιάδη, Μ. Τσίπρα, Π. Μαρμούτα, Ε. Ράπτη, Δ. Θεοχάρη, Μ. Ιωαννίτου,

Ε. Βλάχος

Παθολογοανατομικό Τμήμα ΓΝΑ ΚΑΤ

ΑΑ172. ΣΒΑΝΝΩΜΑΤΑ ΜΕ ΑΣΥΝΗΘΗ ΕΝΤΟΠΙΣΗ: ΔΙΑΓΝΩΣΤΙΚΗ ΠΑΓΙΔΑ ΜΕ ΔΙΑΦΟΡΙΚΗ ΔΙΑΓΝΩΣΗ ΔΕΣΜΟΕΙΔΟΥΣ ΟΓΚΟΥ ΚΟΙΛΙΑΚΟΥ ΤΟΙΧΩΜΑΤΟΣ Ή ΛΙΠΟΣΑΡΚΩΜΑΤΟΣ

Κ. Παύλου, Χ. Στάμου, Δ. Σαμπαζιώτης, Σ. Παντελάκος, Α. Παρασκευάς, Ι. Προβάτας, Χ. Βουρλάκου.

Παθολογοανατομικό Εργαστήριο «Γ.Ν.Α. Ο Ευαγγελισμός», Αθήνα

ΑΑ173. ΚΑΛΟΗΘΕΣ ΠΕΡΙΤΟΝΑΪΚΟ ΠΟΛΥΚΥΣΤΙΚΟ ΜΕΣΟΘΗΛΙΩΜΑ: ΠΑΡΟΥΣΙΑΣΗ ΠΕΡΙΣΤΑΤΙΚΟΥ

Κ. Παπαρίζου¹, Π. Δημητρίου², Φ. Καρβελάς², Γ. Βανδώρος¹, Ι. Κωτσογιάννη¹

¹ Γενικό Νοσοκομείο Πατρών «Αγ. Ανδρέας», Εργαστήριο Παθολογικής Ανατομικής

² Γενικό Νοσοκομείο Πατρών «Αγ. Ανδρέας», Χειρουργική Κλινική

ΑΑ174. ΟΠΙΣΘΟΠΕΡΙΤΟΝΑΪΚΟΣ ΕΞΩΓΑΣΤΡΕΝΤΕΡΙΚΟΣ ΣΤΡΩΜΑΤΙΚΟΣ ΟΓΚΟΣ

Ν. Κουφόπουλος¹, Ε. Κανάρη¹, Δ. Κορκολής², Λ. Χάλντη¹

¹ Παθολογοανατομικό Εργαστήριο Γ.Α.Ο.Ν.Α. «Ο Άγιος Σάββας»

² Χειρουργική Κλινική Γ.Α.Ο.Ν.Α. «Ο Άγιος Σάββας»

ΑΑ175. ΤΥΠΙΚΟΣ, 'ΑΤΥΠΟΣ' ΚΑΙ ΜΕΤΑΣΤΑΤΙΚΟΣ ΚΟΚΚΙΟΚΥΤΤΑΡΙΚΟΣ ΟΓΚΟΣ ΜΑΛΑΚΩΝ ΜΟΡΙΩΝ: ΠΑΡΟΥΣΙΑΣΗ ΠΕΡΙΣΤΑΤΙΚΟΥ ΜΕ ΕΠΙΘΕΤΙΚΗ ΒΙΟΛΟΓΙΚΗ ΣΥΜΠΕΡΙΦΟΡΑ

Δ. Σαμπαζιώτης, Κ. Παύλου, Χ. Στάμου, Χ. Μασαούτης, Α. Παρασκευάς, Α. Συκαράς, Σ. Παντελάκος, Χ. Βουρλάκου

Τμήμα Παθολογικής Ανατομικής « Γ.Ν.Α. Ο Ευαγγελισμός», Αθήνα



09.00-10.00

Διάλεξη**Selected diagnostic problems in dermatopathology**

Calonje J.

Προεδρείο: Δαμάσκου Β., Παναγιωτίδης Ι.

10.00-11.00

Σεμινάριο Ενδιαφερόντων Περιστατικών**Ενδιαφέρουσες περιπτώσεις στην Παθολογική Ανατομία του δέρματος***Ομάδα Δέρματος*

Προεδρείο: Δαμάσκου Β., Ζιγά Α.

1^ο Περιστατικό

Σιωζοπούλου Β.

2^ο Περιστατικό

Κουβίδου Χ.

3^ο Περιστατικό

Μπόμπος Μ.

4^ο Περιστατικό

Λάππα Ε., Χανιώτης Β.

5^ο Περιστατικό

Τσακίρακη Ζ.

6^ο Περιστατικό

Χλιάρα Ε., Γιαννικάκη Ε.

11.00-11.30

Διάλεξη

11.30-13.30

Στρογγυλή Τράπεζα**Pathology and molecular updates in tumors of the genitourinary organs: towards a personalized approach**

Chairs: Lopez-Beltran A., Montironi R.

Renal cell carcinoma: from morphology to individualized therapies

Netto G.

Pathology and molecular updates on bladder cancer variants: is there a prognostic and predictive value?

Scarpelli M.

2018 update on the classification of the NE tumors of genitourinary organs: pros and cons

Lopez-Beltran A.

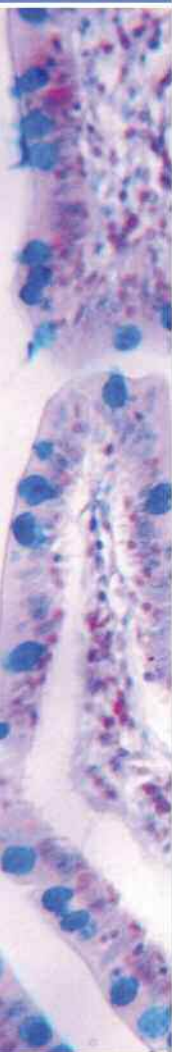8th revision of the AJCC TNM system: what is really new in 2018?

Montironi R.

Promises of immunotherapy in urogenital cancers: a step or leap forward?

Colecchia M.

14.00-14.30

Τελετή λήξης

Αίθουσα Αμφιτρυών Ι

10.00-11.30

Στρογγυλή Τράπεζα**Ηπατοκυτταρικός καρκίνος***Ομάδα Πεπτικού Συστήματος*

Προεδρείο: Καφίρη Γ. Κουκούλης Γ., Μπαρμπάτη Κ.

Διαφορική διάγνωση ηπατοκυτταρικού καρκινώματος από καλοήθεις και προκαρκινωματώδεις ηπατοκυτταρικές βλάβες σε κίρρωτικό και μη κίρρωτικό ήπαρ

Χυτίρογλου Π.

Διαφορική διάγνωση ηπατοκυτταρικού καρκινώματος από πρωτοπαθή και μεταστατικά καρκινώματα με φαινοτυπικές επικαλύψεις

Πατσαούρα Κ.

Ιστολογικοί και μοριακοί υπότυποι ηπατοκυτταρικού καρκινώματος
Σακελλαρίου Σ.**Μικτό ηπατοκυτταρικό-χολαγγειακό καρκίνωμα**

Δελλαδέτσιμα Ι.

11.30-13.30

Δορυφορική Στρογγυλή Τράπεζα

Δέρβος Δημητρακόπουλος

Εργαστήριο Παθολογικής Ανατομικής. Η ομάδα που καθορίζει το αποτέλεσμα**Η διαδρομή της βιοψίας**

Δάνας Ε.

Η διασφάλιση της ποιότητας στην προαναλυτική φάση

Καλαφάτη Θ.

Μέτρα ασφάλειας στο παρασκευαστήριο

Μανώλης Ι.

Η προοδευτικά αυξανόμενη χρήση του κύβου παραφίνης για μοριακές τεχνικές

Γκρέπη Κ.

Διαχείριση αποβλήτων

Τριανταφυλλίδου Ε.

Προεδρείο: Αραπαντώνη – Δαδιώτη Π., Καλογέρου Μ., Πατσέα Ε.

